1983

Estratto da MINERVA ORTOPEDICA

Vol. 34 - N. 6 - Pag. 551-556 (Giugno 1983)

La pressopodostatiRx-grafia nella patologia biomeccanica del piede

G. M. GRIPPI - C. CHIACCHIO

Ospedale Civile « S. Lazzaro » - Alba (Cuneo)
Divisione di Ortopedia e Traumatologia
(Primario: Prof. G. Pisani)

PAROLE CHIAVE. — Biomeccanica - PodostatiRx-grafia - PressopodostatiRx-grafia.

La metodica pressopodostatiRx-grafica[12345], può essere definita, « un'indagine radiografico-funzionale del piede mediante la quale è possibile investigare sulla distribuzione del carico che agisce e si trasmette attraverso la superficie di appoggio del piede ».

Questa definizione presuppone la conoscenza dei concetti di carico e appoggio, termini a volte malintesi o ancor più spesso usati in sinonimia.

Appoggio: è la superficie, geometricamente misurabile, data dall'insieme delle impronte generate dal piede, variamente caricato su un piano rigido e teoricamente indeformabile.

Carico: è la forza gravitazionale della massa corporea che agisce e si estrinseca attraverso la superficie di appoggio della pianta del piede; è equilibrata da una forza reagente uguale e contraria che garantisce stabilità al sistema.

Un alterato assetto anatomico delle strutture scheletriche del piede (varo o valgo di tallone, metatarso I varo o breve, disallineamenti metatarsali, ecc.), o anche alterazioni assiali o rotazioni sovrasegmentarie (antiversione d'anca, ginocchio o tibia vare o valghe, ecc.) possono determinare alterazioni nella distribuzione del carico. Queste si traducono, molto frequentemente, in sindromi da sofferenza non solo delle strutture passive di sostegno (apparato scheletrico, legamentoso, cutaneo), ma anche di stabilizzazione attiva (apparato muscolo-tendineo) e articolari.

Il pressopodostatigrafo è costituito da:

a) un piano d'appoggio rigido, radiotrasparente (legno);

b) un contenitore di mercurio, costruito in materiale uniformemente espansibile e radiotrasparente (caouthchouh) e fornito di valvola per immissione di aria;

c) un compressore munito di manometro tarato in mm di H_2O;

d) un portachassis per cassetta radiografica 24 × 30 fornito di griglia antidiffusione tipo Lishom;

e) un tubo radiogeno ad anodo rotante di media potenza.

A paziente in piedi sul contenitore di mercurio, nel quale viene insufflata una certa quantità di aria, per la legge di Pascal, si crea nel suo interno una pressione uniforme, ed essendo la sua parete (caouthchouh) uniformemente espansibile vengono sollevate le zone di superficie plantare a valori di carico corrispondente.

Il mercurio si ridisporrà a diaframmare la nuova zona di appoggio e di carico e, scattando una serie di podostatiRx-grammi a pressioni di aria crescenti (usualmente di 200 in 200 mm di H_2O), si ottiene la progressiva definizione delle zone plantari e dei segmenti scheletrici corrispondenti ultimi in carico.

I maggiori gradienti di carico del singolo piede[8] in bipedestazione sono lungo l'asse del IV raggio: (IV metatarso-cuboide-calcagno), e nel passaggio dalla bipede alla monopedestazione la redistribuzione del carico si definisce in maniera costante su tutti i metatarsi, ad esclusione del V, con carico ultimo prevalente al I.

Questa osservazione, confortata da rilievi clinici sulla biomeccanica funzionale del

Relazione al 71° Congresso della Società Piemontese-Ligure-Lombarda di Ortopedia e Traumatologia (Savigliano, 10-11 Ottobre 1981).

piede normale e patologico, hanno permesso di affermare il concetto di avampiede e di piede struttura a carico variabile[6 7 8] non esiste una formula costante di carico metatarseo, in quanto nell'ambito di un appoggio costante il carico varia sulle teste metatarsee con infinite formule intermedie, corrispondenti ai molteplici atteggiamenti funzionali del piede, comprese tra le formule estreme $4 > 3 > 2$ per il singolo piede in carico in bipedestazione, $1 > 2 = 3 = 4$ per il piede in carico in monopedestazione. Da un punto di vista biomeccanico, si possono quindi individuare strutture costantemente in carico (calcagno, cuboide, IV metatarso; « piede calcaneale »), e strutture variabilmente in carico (astragalo, scafoide, cuneiformi, metatarsi I-II-III; « piede astragalico ») tra loro correlate funzionalmente al « complesso articolare assiale del piede » che, correndo distalmente tra asse del III e IV raggio, fa capo prossimalmente alla sottoastragalica.

Piede astragalico e piede calcaneale sono strutture a funzione biomeccanica differenziata, essendo l'uno ad impegno prevalente nella funzione statica (struttura costantemente in carico), l'altro in quella dinamica (struttura variabilmente in carico). Non esiste, inoltre, un arco metatarsale in nessun atteggiamento funzionale del piede; qualora sia presente, per patologia intrinseca o iatrogena, si ha costantemente metatarsalgia I e V.

Queste succinte note di podobiomeccanica devono essere tenute in debito conto nella valutazione del caso clinico, onde permettere un approccio terapeutico, specie in ambito chirurgico, nel rispetto di queste rinnovate conoscenze.

La gran parte della patologia funzionale del piede, infatti, è conseguente ad anomalie della distribuzione e trasmissione del carico (patobiomeccanica) e, in questa prospettiva, la risoluzione terapeutica deve avere come scopo la « modifica mirata » dell'assetto delle strutture scheletriche o legamentose, ciò al fine di condizionare una redistribuzione del carico compatibile con la norma o, perlomeno, tale da ridurre i disturbi del paziente.

Diventa allora indispensabile una accurata indagine clinica e strumentale che permetta di comprendere il « caso » e di programmare il trattamento terapeutico « individualizzandolo ».

Con la metodica pressopodostatiRx-grafica di supporto all'esame clinico è possibile documentare questa patologia biomeccanica, e inoltre di controllare l'esito del trattamento, in particolare chirurgico.

Abbiamo tratto dalla nostra casistica 3 casi di metatarsalgia che ci paiono particolarmente indicativi.

Nei primi due casi, trattasi di patologia strutturale del piede residua a trattamenti chirurgici in piedi inizialmente con patologia funzionale. Il terzo è un caso di patologia biomeccanica in cui la metatarsalgia era sintomatica di un « cavo funzionale », cioè quel cavo che non evidente né all'esame clinico, né al fotodopogramma, né al podoscopio e dimostrabile solo con la pressopodostatiRx-grafia; e che, comportandosi biomeccanicamente come il cavo strutturato, può in alcuni casi sollecitare abnormemente talune strutture del piede e favorire l'instaurarsi di quadri metatarsalgici in particolare I. (Perdita del meccanismo della variabilità dei carichi all'avampiede tipica del piede cavo: « struttura a carico costante »).

Caso 1. — B. Vittoria, di anni 65.

Nel 1973 in seguito alla comparsa di metatarsalgia III-IV a destra fu sottoposto ad intervento di riallineamento metatarsale sec. Lelièvre, con resezione della testa del II, III, IV metatarseo destro.

Nel 1977 compare metatarsalgia V destra, per la quale viene praticata un'osteotomia a dente d'accorciamento, fissata con osteosintesi, del V metatarso e resezione della falange basale del V dito.

Nel 1978 fu rimosso il mezzo di sintesi, perché incontinente e per il sopravvivere di un processo osteitico la cui risoluzione sopravvenne parecchi mesi dopo.

Una valutazione retrospettiva dell'anamnesi e del reperto Rx-grafico precedente al primo intervento, inducono a ritenere che l'iniziale sintomatologia metatarsalgica II-III fosse sintomatica di una sindrome da insufficienza del I raggio, documentata Rx-graficamente dal varismo del I metatarso, pertanto geometricamente breve, e che come tale avrebbe potuto essere trattata.

Nei primi mesi del 1981, la paziente venne alla nostra osservazione per metatarsalgia I a destra.

Il reperto pressopodostatiRx-grafico (fig. 1) documenta l'abnorme persistenza del carico sulla testa del I metatarso e alla base del V (a) con carico ultimo al I (b).

Esaminati il complesso dei dati clinici e strumentali, si praticò un'osteotomia circolare alla base del I metatarso, con lo scopo di modificare

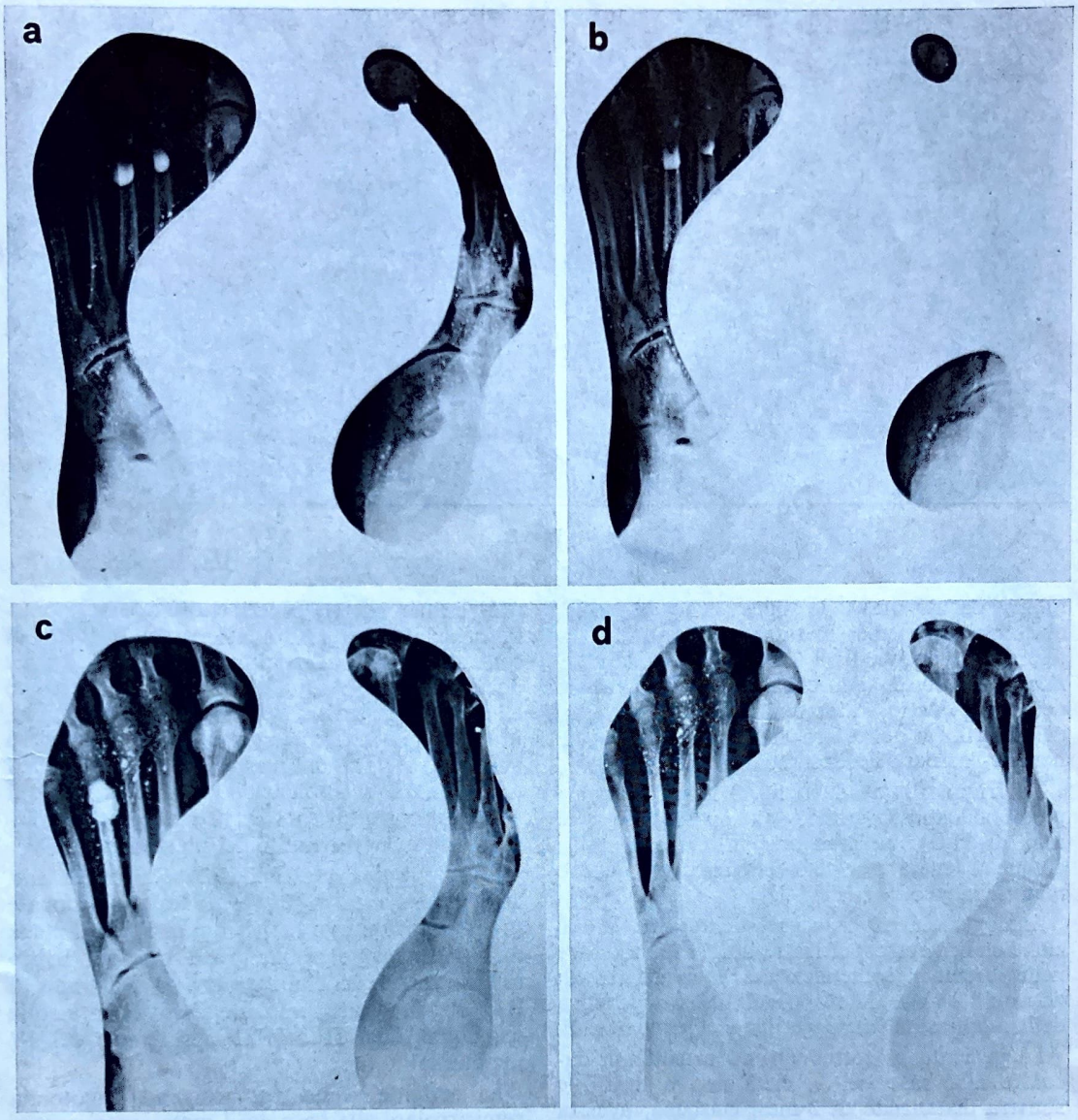

Fig. 1.

la distribuzione del carico. Due giorni dopo l'intervento la paziente cominciò « esercizi di sollecitazione funzionale precoce » a letto, mediante l'uso di una tavoletta di legno sulla quale premeva, in simulazione del carico, il piede operato; superato il post-operatorio venne messa in piedi, libera di deambulare.

Con questa prescrizione venne dimessa in decima giornata.

A distanza di un mese si ebbe la regressione completa della sintomatologia dolorosa. Il controllo pressopodostatiRx-grafico (in c e d la seriografia a 0 e 700 mm di H_2O messa a confronto con la precedente a, b) documentò l'avvenuta redistribuzione del carico anche ai metatarsi II e III.

Caso 2. — S. Evelina, di anni 49.

Nel 1973, dopo vari e infruttuosi trattamenti medici ortesici e fisioterapici, la paziente venne sottoposta ad intervento di alluce valgo secondo Lelièvre.

Nel 1974, analogo intervento al piedo sinistro con osteotomia basale del II e III metatarso.

Nel 1978, per l'insorgenza di metatarsalgia I destra, le venne praticata sesamoidectomia.

Nei primi mesi del 1981 venne alla nostra osservazione per metatarsalgia V bilaterale, più accentuata a destra, artralgia metatarso-falangea I destra con iperestensione dell'alluce in esiti di Keller, V metatarso valgo e V dito varo in griffe bilateralmente.

L'immagine radiografica nella proiezione bi-

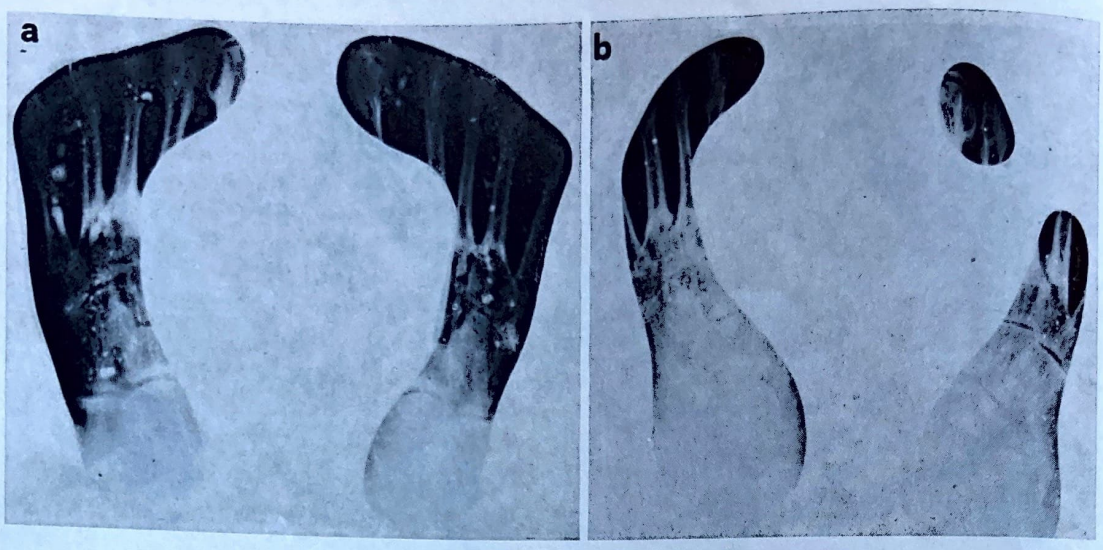

Fig. 2.

focale documentava le linee delle pregresse osteotomie, l'artrosi metatarso-falangea I bilaterale, il varismo dei I metatarsi. Nella proiezione in laterale era evidente l'iperestensione dell'alluce destro, la scomparsa pressoché totale dell'interlinea articolare metatarso-falangea I, nonché l'assenza dei sesamoidi a destra.

Nel riquadro (a) della fig. 2 il seriogramma pressopodostatiRx-grafico pre-operatorio (700 mm di H_2O): permangono in carico tutti e cinque i metatarsi, ciò chiarisce il quadro metatarsalgico.

Analogamente al caso precedente, una valutazione clinica retrospettiva sembrerebbe indicare nella brevità geometrica del I metatarso di entrambi i piedi, la responsabilità patogenetica delle manifestazioni soggettive e cliniche iniziali.

La paziente fu sottoposta ad osteotomia circolare alla base del V metatarso a destra e sinistra distanziate di 2 mesi ciascuna; avviata a compiere gli esercizi di sollecitazione funzionale con la tavoletta a letto, il carico venne concesso in III giornata.

Risolta la sintomatologia metatarsalgica, il controllo pressopodostatiRx-grafico a 30 giorni dall'intervento (b) documenta al piede destro e al sinistro la scomparsa dell'immagine del V metatarso e la superficie di carico ultimo risulta sensibilmente diminuita in estensione; ciò conferma il dato clinico di una ritrovata variabilità del piede alle sollecitazioni in carico.

Caso 3. — G. Francesca, di anni 71.

Patologia funzionale da alterato carico del piede, a patogenesi prevalentemente biomeccanica.

La paziente perveniva alla nostra osservazione per metatarsalgia I destra.

All'esame clinico si riscontrava una ipomobilità del I metatarso alla Lisfranc, rispetto al controlaterale. I radiogrammi standard del piede documentavano i segni di un processo artrosico alle ossa del tarso. I radiogrammi in carico, in appoggio totale e digitigrado, indicavano una certa rigidità del mesopiede più accentuata a destra. La deambulazione era dolorosa, e il podoscopio rivelava un certo atteggiamento supinatorio e contratturale del piede destro.

La seriografia pressopodostatiRx-grafica svelava la presenza di un piede cavo funzionale (fig. 3), nel riquadro (a) (0 mm di H_2O) al piede destro l'appoggio risulta prevalente sul bordo esterno del piede. Nel riquadro (b) (700 mm di H_2O) l'appoggio si realizza esclusivamente sulla testa del I del II del III e su parte del IV metatarso.

La paziente venne sottoposta ad osteotomia semicircolare alla base del I metatarso; esercizi di sollecitazione funzionale precoce e successivo carico, secondo i principi già esposti.

Ricontrollata a distanza di un mese con completa regressione della sintomatologia algico-disfunzionale. Il controllo pressopodostatiRx-grafico (c, d) documentava l'avvenuta redistribuzione del carico al piede destro.

La valutazione della casistica presentata come indicativa di casi limite, consente di confermare l'opportunità e validità della pressopodostatiRx-grafia in ambito di patologia funzionale del piede.

L'esperienza clinica e l'esame obiettivo, pur se sufficienti nella maggioranza dei casi, hanno spesso bisogno della documentazione degli esami strumentali; questa esigenza ri-

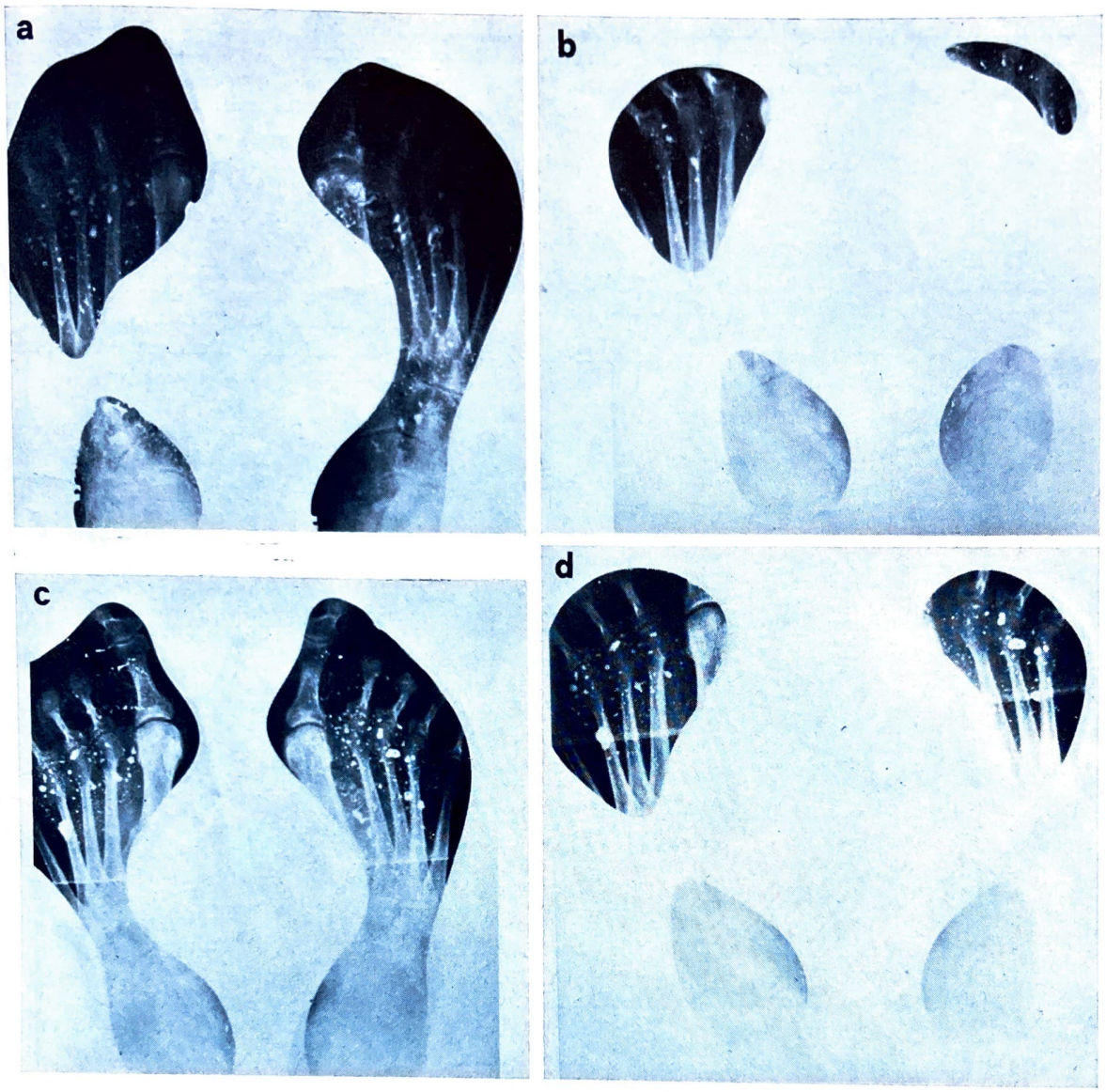

Fig. 3.

sulta ancor più sentita quando ci si trova di fronte a patologia di tipo biomeccanico.

Un'alterata distribuzione del carico è presente primitivamente o secondariamente in molta patologia del piede; individuarla e interpretarla correttamente rappresenta l'obiettivo da perseguire per impostare razionalmente il trattamento.

La metodica pressopodostatiRx-grafica, in tale contesto, può, oltre che confermare la clinica, permettere una migliore valutazione biomeccanico-funzionale, facilitando la scelta terapeutica, specie se in ambito chirurgico. Inoltre ci consente una comparazione nel tempo e un controllo obiettivo sui risultati.

Ne riproponiamo [9] pertanto, a conclusione, l'utilizzo nella valutazione strumentale della patologia funzionale del piede e dei suoi esiti a distanza, a utile complemento dell'esame clinico.

Riassunto

Gli A. dopo avere esposto i principi teorici e tecnici della pressopodostatiRx-grafia, e le nuove acquisizioni sulla biomeccanica fisiologica del piede, espongono 3 casi di patologia da alterato carico del piede, in cui il controllo pressopodostatiRx-grafico, effettuato prima e dopo gli interventi, ha documentato l'anomala distribuzione del carico (patobiomeccanica) e l'efficacia clinica e funzionale del trattamento chirurgico.

Concludono, proponendo l'utilizzo della meto-

dica nella valutazione strumentale della patologia funzionale del piede e dei suoi esiti a distanza, a utile complemento dell'esame clinico.

BIBLIOGRAFIA

1) Chiacchio C., Grippi G. M.: « L'indagine funzionale del piede ». Comunicazione al 50° Congresso SO.TI.MI. Napoli, 28-29 febbraio 1981.
2) Dettoni A., Tessori A., Zarcone P., Gino G., Garneri L., Mautino F.: « Semeiotica strumentale in podologia ». Chirurgia del Piede, 4, 4, 1980.
3) Garneri L.: « La pressopodostatiRx-grafia di Pisani ». Min. Med., 69, 67, 1978.
4) Mazzinari S., Filippi E.: « La metodica pressopodostatiRx-grafica ». Min. Ort., 25, 1, 23, 1974.
5) Pisani G.: « La podostatiRx-grafia ». Comunicazione al IV Med. Nacional de la Chirurgie del pié. Vigo (Spagna), 2-3 giugno 1972.
6) Pisani G.: « Esiste un arco metatarsale? ». Min. Ort., 26, 17, 1974.
7) Pisani G.: « Piede astragalico e piede calcaneale ». Min. Ort., 3, 110, 1976.
8) Pisani G.: « L'avampiede struttura a carico variabile. Analisi biomeccanica ed anatomofunzionale ». Chirurgia del Piede, 3, 2, 80, 1979.
9) Pisani G., Garneri L.: « L'indagine funzionale del piede ». Chirurgia del Piede, 4, 4, 1980.

[Indirizzo degli Autori:

G. M. Grippi - C. Chiacchio
Unità Sanitaria Locale n. 65
Div. di Ortopedia e Traumatol.
Ospedale Civile « S. Lazzaro »
12051 Alba (Cuneo)]

Tip. Ed. Minerva Medica S.p.A. - Stabilimento di Saluzzo (12037) - 1983