Riv. Chir. Riab. Mano Arto Sup., 34 (3), 1997, 389-401

Cinematica del condilo carpale con introduzione al "Modello Carpale Biarticolare Concentrico" (MCBC) e sua applicazione al problema dell'instabilità carpale

Carpal condyle kinetics with introduction to the "Biarticular Concentric Carpal model" (BCCM) and its application to the carpal instability

GRIPPI G.M.

Relazione presentata al 2° Seminario Albese di Chirurgia del Polso e della Mano, Alba 7 febbraio 1997,
al 3° Seminario Albese di Chirurgia del Polso e della Mano, Alba 18 aprile 1998 e
al XXXVI Congresso nazionale SICM, Roma 30 settembre-3 ottobre 1998

Parole chiave: biomeccanica, condilo carpale, cinematica carpale, polso, instabilità carpale, modello carpale biarticolare concentrico, MCBC
Key words: biomechanics, carpal condyle, carpal kinetics, wrist, carpal instability biarticular concentric carpal model, BCCM

SUMMARY

In this study we propose an explanation of wrist's functioned based on the so-called "Biarticular Concentric Carpal Model" (BCCM). This model makes clear and adequately determines the geares and the reciprocal adjustments between the two carpal rows. And, what's more, gives (with biiomechanic terms) the reason for the carpal single bone's peculiar form or, in general, for wrist's architecture. At the present time, in fact, the principal wrist's biomechanic theories are the "columnar carpus" concept and the "oval-ring" theory. The first model maintains the carpus composed of three longitudinal columns and breeded the theory that the normal or patologic wrist's kinetics and kinematics comes off with longitudinal patterns. The second, more recent model maintains the carpus composed with a trasverse ring formed by the distal and proximal carpal rows and joined by two physiological links - one radial (the mobile scaphotrapezial joint) and the other ulnar (the rotatory triquetrohamate joint). In the clinical practice, through union of these two models is possible to have a pratical judgement on instability's signes and symptoms. And yet, the structural question of wrist's function did not be resolved and we haven't biomechanic definition of carpal instability. In fact, the present definitions (DISI - VISI - UT, malalignment ecc.) are described types and dont't inform about the biomechanic deteriosations of instability. On the contrary, the biarticular concentrinc carpal model – in which the wrist's function consists in the "stationary maintenance of rotation carpal centre's position (displaced in the capitate's head)" – consents the biomechanic definition of carpal instability. This consists in the lost of the mentioned function. In the concrete, the carpal condyle (Cotile Manus) is assimilated to a meniscal structure protecting the articular district of capitate's head and his rotation carpale centre (Coxa Manus). Consequently, every injures in the carpal condyle (f.e. Scapholunate or Triquetrolunate Dissociation ecc.) allow the (actual or potential, static or dinamic) dislocation of rotation carpal centre's with consequent divergence of the hand's mechanical axis from the radio-ulnar carpal joint mechanical axis. This's the "biomechanic definition" of Carpal Instability. And easily can be proved, in the affected wrist, by the (clinic and/or rx-graphic) determination of the relative shifting and/or of rotation carpale centre's position. Thus, in the clinic practice, we have a simple fit criteria to exclude or to certify instability. Pathognomonic of this pathology is the (however demonstrated, in the affected wrist) observation of the shift or sub and/or dislocation of capitate's head (actual or potential, in static or dinamic attidute) in any case and every thime this's present. In support, fit documentation is produced and principal clinical consequences are discussed.

M.O. di Chirurgia della Mano, Divisione di Ortopedia e Traumatologia ASL 18 di Alba (Cn)

INTRODUZIONE

In questo studio è proposta una spiegazione del funzionamento del polso basata su di un modello denominato "**Modello Carpale Biarticolare Concentrico**" (MCBC).

Questo modello è stato concepito a seguito di osservazioni anatomo-funzionali delle ossa, dei distretti articolari e dell'architettura del carpo integrate con elementi di biomeccanica.

L'elemento conduttore di questa analisi è il ruolo della I filiera del carpo considerata un *"unicum"* articolare a costituzione del c.d. *"condilo carpale"*.

Del condilo carpale sono state evidenziate le caratteristiche strutturali, cinematiche, di regolazione e di stabilizzazione sul resto del complesso radio-ulno-carpale in condizioni normali e in relazione all'eventuale danno lesionale.

Da questa spiegazione è nata una definizione di instabilità carpale e, al seguito, una metodologia clinica che individua un singolo parametro, facilmente valutabile sul paziente, mediante il quale si può certificare o escludere la presenza di un'instabilità del carpo.

Questo parametro è la posizione del centro di rotazione del carpo che, se alterata o variabile (come sarà meglio chiarito innanzi), qualificherebbe tutte le instabilità.

L'assunzione della suddetta metodologia presenta, pertanto, l'indubbio vantaggio di avere un criterio clinico semplice e, tuttavia, *patognomonico di instabilità*.

Questo criterio va ad integrare le correnti argomentazioni e la semeiotica dell'instabilità carpale gettando nuova luce su definizioni, sintomi, segni clinici e/o strumentali non sempre interpretabili univocamente.

Attualmente, infatti, l'instabilità carpale è definita come *"la perdita del fisiologico rapporto anatomico o cinematico delle ossa carpali tra di loro o agli elementi scheletrici appena prossimali o distali al carpo"* Dobyns, 1975 (1).

Questa è una definizione morfologica, di *tipo descrittivo*, che informa sul "come" è un'instabilità (cioè, come appare sul paziente). Tuttavia, nulla dice sul "perché" (cioè, perché questa cosa è un'instabilità) e "che cosa" è l'instabilità in riferimento alla meccanica "normale" del polso (cioè, cosa viene alterato nella meccanica carpale quando è presente l'instabilità).

In altri termini, la diagnosi di instabilità, secondo la definizione di Dobyns, corrisponde alla verifica di un malallineamento, in atto o in fieri, delle ossa carpali; e, tuttavia, *questa evidenza clinico-morfologica non sembra avere la sua spiegazione biomeccanica.*

Verosimilmente, il fatto che all'instabilità carpale sia stata data una definizione morfologica (quando invece il termine dovrebbe indicare e riferirsi ad un fatto meccanico) dipende dalla circostanza che è mancata un'analisi strutturale o un modello di "meccanica normale" del polso che correlasse chiaramente la "forma" del carpo (il buon allineamento e la morfologia delle sue ossa) con la sua "biomeccanica" e, viceversa.

Pertanto, il nocciolo della questione diventa (e comporta) la *chiarificazione del rapporto esistente fra la struttura (forma) e la biomeccanica (funzione) del carpo).*

Ma, in biologia, le strutture altro non sono che la concretizzazione di funzioni. E lo stesso vale per il carpo, la cui funzione meccanica "deve" essere predisposta nella conformazione e nel particolare assemblaggio delle sue ossa (cioè, nell'architettura).

E questa analisi, per l'appunto, spiegando la "biomeccanica" del carpo con il modello "biarticolare concentrico" nel quale la "funzione" coincide con il *"mantenimento della fissità del suo centro di rotazione meccanico"*, fornisce una risposta plausibile e coerente alla suddetta problematica.

Il protagonista al "centro" del carpo (come, del resto, la mole e la posizione palesano) sarebbe l'*osso capitato*, coadiuvato dal controllo direzionale del condilo carpale e dai numerosi vincoli legamentosi e tendinei.

Da questo modello, poi, si è giunti ad una definizione di instabilità carpale non più morfologica e/o descrittiva, *ma biomeccanica*. In cui l'instabilità consiste nell'alterazione della suddetta funzione. Pertanto, la manifestazione clinica di una patologia da disfunzione meccanica.

Ad initio, quindi e coerentemente, un fatto meccanico.

A questo punto, prima di esporre la tesi è necessario premettere alcuni concetti base su carpo e su questa patologia, rinviando alla bibliografia quanti volessero approfondire l'argomento.

NOTE ANATOMO-FISIOLOGICHE SUL POLSO E SULL'INQUADRAMENTO CLINICO DELLE INSTABILITÀ CARPALI

Funzione del polso è la trasmissione armonica delle forze meccaniche atte a conseguire il sostegno e i movimenti richiesti alla mano durante le sue attività. Perché ciò possa avvenire normalmente è richiesto un certo grado di stabilità. Il polso stabile è il risultato dell'interazione di fattori ossei, capsulo-legamentosi e tendineo-muscolari *pertinenti ad una struttura anatomicamente normale ed indenne.*

Relativamente agli elementi ossei, il carpo può essere considerato sia in "orizzontale", costituito da una prima filiera prossimale con scafoide, semilunare, piramidale e pisiforme e da una seconda filiera distale con trapezio, trapezoide, capitato e uncinato. Sia in

"verticale", costituito da una colonna esterna con scafoide, trapezio, trapezoide; da una colonna centrale con semilunare e capitato e da una colonna interna con piramidale uncinato e pisiforme.

Relativamente agli elementi capsulo-legamentosi, questi possono essere suddivisi in legamenti intrarticolari, intracapsulari ed extracapsulari.

I legamenti intrarticolari comprendono:

- i legamenti interossei che connettono ossa contigue e che, nella prima filiera, sul versante articolare sono ricoperti da cartilagine di incrostazione a costituire un "condilo carpale" unitario articolato alla glena radiale (*più innanzi, ampliandolo, ritorneremo su quest'ultimo concetto*);
- il legamento radio-scafo-lunare, considerato il vero legamento sospensore del carpo;
- il legamento triangolare che, interposto sul caput ulnae, come un menisco, amplia la glena radiale.

I legamenti intracapsulari possono essere ripartiti in due gruppi:

- il legamento raggiato o radio-anteriore del Testut, con fasci originati dal capitato
- i legamenti radiocarpici anteriori e posteriori che, in direzione obliqua, formano una specie di fionda intorno al versante ulnare del carpo.

I legamenti extracapsulari comprendono il legamento anulare anteriore e quello posteriore del carpo. In aggiunta, i tendini dei flessori e degli estensori ingabbiano il carpo, contribuendo alla sua stabilità.

La cinematica del polso fa riferimento a tutti i suddetti elementi e i diversi movimenti (flessione palmare - flessione dorsale, deviazione radiale - deviazione ulnare, pronazione - supinazione) si realizzano armonicamente nelle diverse interlinee articolari (radio - carpica, medio - carpica, intercarpiche, e radio - ulnare distale) guidati dalla perfetta congruenza delle superfici in contatto.

Con la mano in posizione neutra, l'asse della radiocarpica si prolunga nell'asse capitato - 3° metacarpale, che è quello della mano, attraversando il centro di rotazione del carpo situato in prossimità della testa del capitato. Il semilunare è in equilibrio e la sua superficie articolare distale è orizzontale, allineata alla testa del capitato. Lo scafoide è leggermente obliquo ed il suo asse forma un angolo, in media di 45°, con l'asse longitudinale del polso.

I movimenti sul piano sagittale (flessione palmare e dorsale) si realizzano nella radiocarpica e nella mediocarpica con una ripartizione complessivamente uguale. In flessione dorsale il semilunare ed il capitato basculano indietro e lo scafoide si verticalizza. Il movimento inverso avviene in flessione palmare. Nella deviazione radiale, la prima filiera si flette e si prona, mentre la seconda filiera si estende e si supina. L'inverso avviene nella deviazione ulnare.

In ogni caso, l'altezza del carpo (indice di Youm - Mc Murtry) rimane invariata (*più innanzi, verrà meglio chiarita la finalità biomeccanica dei suddetti adeguamenti strutturali*).

Molteplici patologie possono rendere il polso instabile. Il trauma, in particolare, in flessione dorsale con una componente associata d'inclinazione laterale e di rotazione e, anche, di compressione.

Dobyns, come già detto, definendo l'instabilità carpale come la *"perdita del fisiologico rapporto anatomico o cinematico delle ossa carpali tra di loro o agli elementi scheletrici appena prossimali o distali al carpo"*, ha dato una definizione clinico-morfologica onnicomprensiva che individua, a rigore, entità patologiche disparate con *malallineamento* intercarpale o radio-ulno-carpale strutturato o funzionale a varia etiopatogenesi: costituzionale, flogistico-degenerativa, neurologica, traumatica etc.

L'instabilità post-traumatica è *"una lesione carpale in cui prima o poi si realizza la perdita del normale allineamento delle ossa carpali"* (2).

Pertanto, il danno a carico di qualche osso (es. la frattura dello scafoide o struttura legamentosa del carpo (es. la rottura del ligamento scafo-lunare interosseo), se non sanati, sono sufficienti a realizzare una qualche specie di instabilità.

Uno dei primi riferimenti a questa patologia è un articolo di Gilford, Bolton e Lambrinudi (1943) (3), a proposito delle alterazioni meccaniche del polso conseguenti a fratture di scafoide. Questi autori teorizzavano il carpo come un sistema a maglie che tendono a collassare se viene meno la connessione stabilizzatrice dello scafoide (Fig. 1).

Comunque l'attuale rilievo su questa patologia e l'inquadramento clinico-rx-grafico dell'instabilità carpale si deve a Linscheid et al. in un classico lavoro del 1972 (4) in cui si accennava ai lavori di altri autori: Destot (5), Gilford (3), Fisk (6) e, principalmente, al modello cinematico di Navarro (1919) (7) basato sul concetto del carpo a colonne (Fig. 2).

Questo prevedeva tre colonne verticali:

1) una colonna centrale di flesso estensione costituita da semilunare, capitato e uncinato;
2) una colonna laterale mobile con scafoide, trapezio e trapezoide;
3) una colonna mediale di rotazione con piramidale e pisiforme.

Poiché nessun tendine è direttamente inserito sulle ossa carpale, il semilunare con il resto della prima filiera si comporta come un segmento intercalato (Intercalated Segment), in un sistema a tre vincoli articolari (radiocarpica, mediocarpica, carpometacarpica). Questo sistema è potenzialmente in grado di collassare se vi è la perdita di qualche connessione legamentosa al suo interno.

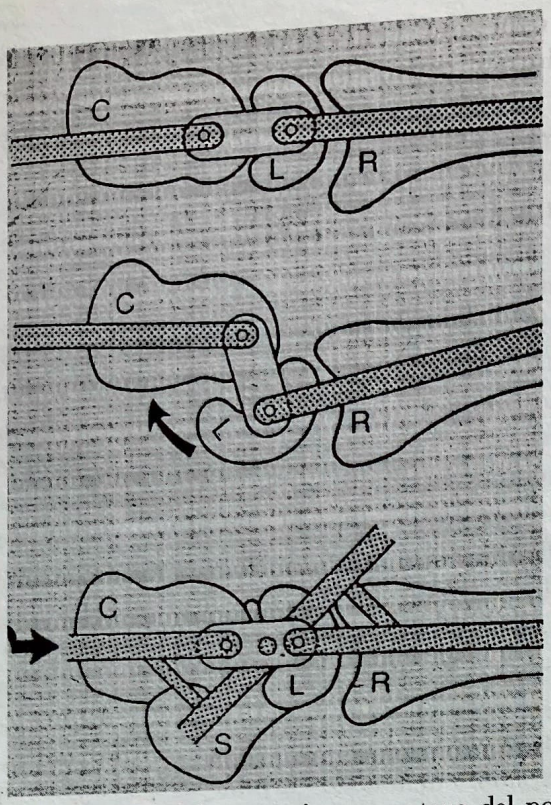

Fig. 1 - Il concetto del meccanismo a catena del polso. In questa sistema a tre vincoli, la filiera carpale prossimale (il Segmento Intermedio) tende a destabilizzarsi in compressione. Lo scafoide impedirebbe che questo avvenga agendo da ponte tra 1ª e 2ª filiera in modo simile ad un "cursore a gomito".

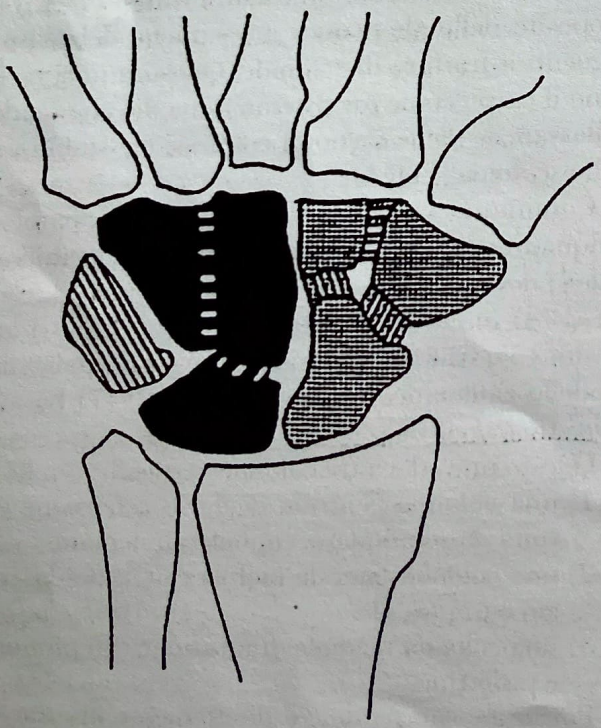

Fig. 2 - Il concetto del carpo a colonna (v. testo).

Linscheid, classificando l'instabilità (con *termini descrittivi*), in base alla dislocazione del segmento intercalato e del conseguente collasso carpale, ha individuato due diversi tipi di instabilità: la **DISI** (Instabilità Dorsale del Segmento Intermedio (Fig. 3A) che descrive l'estensione (flessione dorsale) del semilunare nei confronti del radio e la sua dislocazione anteriore rispetto al capitato, con lo scafoide relativamente flesso; e la **VISI** (Instabilità Volare del Segmento Intermedio) (Fig. 3B) che descrive la flessione (flessione volare) del semilunare nei confronti del radio e la sua dislocazione posteriore rispetto al capitato, con lo scafoide più o meno flesso.

Taleisnick nel 1976 (8) modificava il modello di Navarro al fine di far rientrare quadri clinici riconosciuti di instabilità carpale (Fig. 2). In tal modo, la colonna centrale di flesso estensione era costituita dal semilunare e dall'intera filiera carpale distale; lo scafoide rappresentava la colonna laterale mobile capace di funzionare come barra di stabilizzazione attraverso l'articolazione luno-capitato e responsabile della flessione della prima filiera durante la deviazione radiale della mano; il piramidale rappresentava la colonna mediale rotatoria capace di avviare, durante la deviazione ulnare della mano, l'avvitamento opposto e reciproco della filiera carpale distale su quella prossimale.

Questo è il concetto di "*carpo a geometria variabile*" in cui, le rotazioni scafo-indotte e piramido-indotte sulla filiera carpale prossimale (il segmento intercalato) mantengono costante la distanza fra il radio e la filiera carpale distale. *Ossia, l'altezza del carpo.*

Questo modello ha generato la teoria che molte instabilità si manifestano in quadri longitudinali "a colonna". Ne derivano così l'instabilità della colonna radiale e l'instabilità della colonna ulnare. Perciò, la disgiunzione scafo-lunare è stata classificata come instabilità radiale e quello piramido-lunare come instabilità ulnare.

Questo concetto, utile in molti casi, non è in grado di spiegare i quadri di instabilità trasversale perilunare e di mediocarpica. Pertanto, Lictman nel 1981 (9) e Alexander e Lictman nel 1984 (10) proponevano il **modello di cinematica carpale "ad anello"**, secondo cui il carpo è un anello trasversale, costituito da 2 semianelli tra loro vincolati (rispettivamente, la prima e la seconda filiera carpale). Il primo vincolo, radiale, è la mobile articolazione trapezio-scafoidea; il secondo vincolo, ulnare, è l'articolazione rotatoria piramido-uncinato (Fig. 4).

Questa doppia catena mobile consente i movimenti reciproci nell'articolazione intercarpica. Ogni interruzione dell'anello, in vario grado e ai vari livelli, produrrebbe i diversi tipi di instabilità.

Con una lesione del semianello in corrispondenza della prima filiera, quest'ultima non si muoverebbero più come un'unità. I due tronconi dissociati si sposterebbero indipendentemente l'un l'altro, e quella porzione comprendente il semilunare (segmento interca-

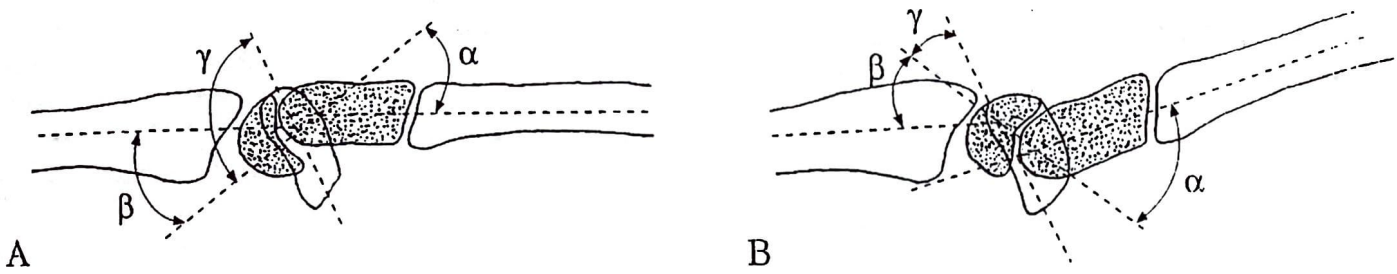

Fig. 3 - In A, la DISI (Instabilità Dorsale del Segmento Intermedio); in B, la VISI (Instabilità Volare del Segmento Intermedio).

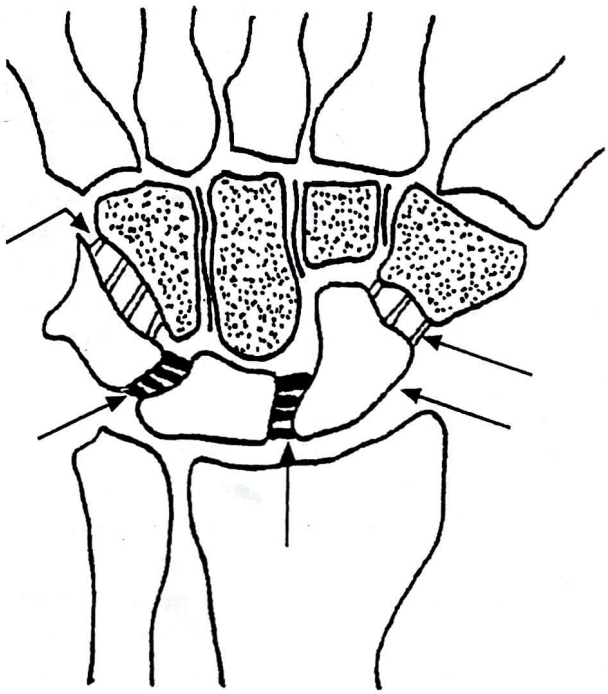

Fig. 4 - Il concetto del carpo ad anello (v. testo).

lato), causa le forze di compressione, acquista la tendenza a migrare davanti (in flessione dorsale) o dietro (in flessione volare) al semianello distale facendo perno sulla testa del capitano (rispettivamente in DISI o in VISI).

L'una o l'altra di queste possibilità dipende dalla sede di lesione e sarebbe condizionata, principalmente, dalla configurazione geometrica delle ossa dissociate e, relativamente, dal tipo di sollecitazioni abituali specifiche agenti su "quel" polso e, inoltre, dalle modalità di difesa antalgica adottate in maniera riflessa e/o cosciente dal paziente stesso.

Questa condizione, inoltre, può essere inizialmente non strutturata e manifestarsi solo sotto sforzo, per poi recedere in scarico "*instabilità dinamica*".

Quando (o, se) si ha la mancata recessione, si realizza la diminuzione permanente dell'altezza del carpo e l'instaurarsi del collasso carpale. In questo caso, lo scafoide perde la sua capacità di basculare in estensione permanendo più o meno flesso (orizzontalizzato) e, così, l'instabilità diventa fissa e strutturata "*instabilità statica*"; rendendosi, inoltre, visibile sulle rx-grafie del polso in L-L secondo gli schemi classificatori (*descrittivi*) DISI - VISI di Linscheid (Fig. 3).

Esempi classici di lesioni di questo tipo sono la dissociazione scafo-lunare (*instabilità rotatoria di scafoide*) che comporta (quasi sempre) una deformità in DISI e la disgiunzione piramido-lunare che evolve (spesso, ma non sempre) in una deformità in VISI.

Analogamente, con una lesione trasversale dell'anello nella mediocarpica, si rompe il sinergismo funzionale dei sue semianelli "*instabilità di mediocarpica*". In queste condizioni, quando il carpo con la mano oltrepassano la linea mediana, durante il passaggio da una deviazione radiale o ulnare all'altra e viceversa, può accadere che avvenga una sublussazione dell'intera prima filiera sulla seconda. Nella forma dinamica di questa instabilità il ritorno alla configurazione normale è spesso segnalato da uno scatto (clic). Nella forma statica, il relativo collasso carpale configura (molto spesso) una deformità rx-grafica in VISI, con l'intera filiera prossimale flessa e retroposta a quella distale.

Il modello carpale ad "anello" si basa su concetti di tipo cinematico ed è, quindi, poco adatto a valutazioni cinetiche riguardo la trasmissione dei carichi all'interno del carpo.

Studi di Weber (11) hanno contribuito alla comprensione di questo aspetto. Egli ha affermato che, quando si vuole capire il ruolo dei segmenti intercalati in riferimento alla trasmissione dei carichi (oltre che in termini di congruenza ossea), è ancora utile considerare il polso assemblato in colonne longitudinali. E, ritiene che esista una colonna radiale di carico costituita dal radio distale, dal semilunare, dai 2/3 prossimali dello scafoide, dal capitato, dal trapezoide e dalle articolazioni del carpo con il 2° e 3° metacarpale. Questa colonna trasmette il carico dalla mano all'avambraccio.

Un'altra colonna, sul versante ulnare, è costituita dal complesso ulno-carpale con il piramidale, l'uncinato e la base del 4° e 5° metacarpale. La trasmissione del carico attraverso questa colonna è limitata dalla notevole deformabilità della fibrocartilagine triangolare. Pertanto, in carico, le forze compressive ven-

gono in gran parte deviate sulla colonna radiale attraverso l'articolazione planare unco-capitato e, da questa, su quella rotatoria piramido-uncinato.

Infine, la terza colonna assiale, del pollice, comprende il 3° distale dello scafoide, il trapezio e la base del I metacarpale. Le compressioni di carico, ivi generate, vengono trasmesse alla colonna centrale attraverso il trapezoide, i 2/3 prossimali dello scafoide e il capitato.

Sia l'ipotesi colonnare che quella ad anello hanno concorso a definire l'instabilità carpale. La prima teoria ne ha facilitato la comprensione cinetica in relazione alla dinamica dei meccanismi lesionali, alla progressione patogenetica e ai sintomi clinici, fornendo un giudizio sul polso "in attività e in carico" così come è soggettivamente avvertito dal paziente.

La seconda teoria, invece, ne ha reso semplice ed intuitiva la comprensione cinematica in termini geometrici, facilitando la notazione classificatoria; inoltre ne ha spiegato bene i segni clinici, fornendo un giudizio sul polso "a riposo e in scarico" così come è oggettivamente valutato dall'esaminatore.

Tuttavia, queste ottime teorie non risolvono la questione della funzione del carpo in termini "strutturali". Oscura rimane la "necessità meccanica" dell'esistenza di 2 filiere carpali. Né, perché le ossa carpali abbiano "proprio" quella forma e siano articolate "proprio" in quel modo. Inoltre, non chiariscono il ruolo del pisiforme e del capitato e, fra altre domande, quale sia la ragione dell'invarianza dell'altezza del carpo o, per esempio, a cosa serva la lunga apofisi dell'uncinato o quale sia il ruolo del ligamento trasverso, etc.

Dal loro connubio, sembra potersi dedurre che il polso funziona come un sistema ad anello, in scarico, e che questo sistema acquista una cinetica colonnare quando sollecitato dal carico. Da ciò, la concreta possibilità di un attendibile giudizio clinico sui sintomi e i segni dell'instabilità. Eppure, come anticipato nell'introduzione di questo studio, **sembra che manchi qualcos'altro per capire "come e a cosa" faccia riferimento il polso "normalmente" stabile.** Inoltre, al di là della questione della validità del modello biomeccanico, *esistono molte incertezze anche in ambito clinico.* A tutt'oggi, infatti il capitolo delle instabilità carpali non è del tutto definito. Infatti, instabilità carpale è considerata sia una lussazione franca del polso, come la lussazione perilunare; sia una sub-lussazione come la disgiunzione scafo-lunare.

Alcuni considerano instabilità solo le lesioni croniche, e non quelle acute. Oppure, si considera tale solo la conseguenza di una lesione legamentosa, e non di una frattura etc.

Eppure, agli esordi, l'instabilità carpale venne dedotta proprio dalle osservazioni cliniche sulle fratture e pseudoartrosi di scafoide (3, 6).

In aggiunta, l'instabilità carpale non sempre è sinonimo di lassità legamentosa; alcuni polsi instabili possono essere parecchio rigidi. Eppoi, non tutte le instabilità sono dolorose e necessariamente invalidanti.

Comunque, attualmente, la classificazione delle instabilità più utilizzata (accettata dall'international Wrist Investigators - Workshop) è quella di Dobyns (1). Questi considera tre gruppi base:

1) le instabilità (sub-lussazioni);
2) le dislocazioni (lussazioni;
3) le fratture - lussazioni.

L'Autore distingue le instabilità Carpali Dissociative (CID), quando la sub-lussazione consegue a perdita dei vincoli legamentosi fra le ossa all'interno di una delle filiere carpali, la prossimale o la distale (es. tipo: la dissociazione scafo-lunare) e le Instabilità Carpali Non Dissociative (CIND), quando la sub-lussazione consegue a perdita dei vincoli legamentosi che connettono le ossa della prima filiera, singolarmente o in associazione, a quelle della seconda filiera (es. l'instabilità di mediocarpica).

Molti Autori tendono a considerare nel quadro delle instabilità carpali (solo) le forme derivanti da lesioni capsulo-legamentose a carattere cronico (quelle, cioè, non riconosciute tempestivamente, o insufficientemente trattate in fase acuta) e che corrispondono al 1° ed in parte al 2° gruppo di Dobyns. Queste ultime sono definite "*statiche*" se presentano un quadro clinico preminente di rigidità con aspetti rx-grafici di malallineamento carpale strutturato (VISI-DISI o dissociazioni intercarpiche). "*Dinamiche*", se la mobilità articolare non è particolarmente alterata o se la sub-lussazione intracarpale può essere evocata o documentata mediante particolari test dinamici e/o esami diagnostici per immagini (TAC, RMN, scintigafia, etc.).

Per quanto concerne il 3° gruppo di Dobyns, quello delle fratture-lussazioni, si ritiene che il tipo di instabilità che ne conseguono, causa l'intricarsi di fattori osteocartilaginei secondari alla frattura, sia semplicemente la conseguenza di un'abnorme risposta cinematica del carpo alla malconsolidazione del radio. Questa condizione, definita "*instabilità mediocarpica post-fratturativa*" corrisponde al "*carpo adattativo*" degli autori francesi (12).

A questo punto, passiamo a sviluppare la nostra tesi.

CINEMATICA DEL CONDILO CARPALE

Il condilo carpale è quella porzione della prima filiera del carpo che, interamente rivestita da cartilagine di incrostazione, si articola con la cavità glenoidea antibrachiale a costituire il versante distale della radiocarpica.

Nonostante questa struttura sia costituita dallo scafoide dal semilunare e dal piramidale, il suo aspetto superficiale è visibilmente continuo. Poiché il legamento interosseo scafo-luno-piramidale che guarda il cavo articolare è ricoperto dal tessuto cartilagineo in diretta continuità con quello che riveste queste tre ossa (Fig. 5).

Quest'aspetto unitario implica una funzione anch'essa unitaria e questa è riconducibile a quella, propria, di tutte le diartrosi condiloidee. Ossia, consentire ampi movimenti angolari dei due segmenti ossei articolati tra di loro, su due assi. Più estesi nel senso in cui il raggio di curvatura del condilo è minore (flessione - estensione della mano), e più ridotti movimenti di lateralità nel senso in cui il raggio di curvatura è maggiore (adduzione - abduzione o deviazione radiale e ulnare della mano).

Tuttavia, rispetto ad altre strutture condilari costituite da un unico segmento osseo indeformabile, **il condilo carpale ha la peculiarità di poter essere deformato**.

Infatti, le tre ossa che lo compongono, potendo articolarsi l'un l'altro su piani sagittali, gli consentono dei fini movimenti aggiuntivi di torsione-detorsione sull'asse trasversale che, infine, modellano la sua forma esterna (adattandola, come una vite che segue il suo filetto) al piano di scorrimento lievemente inclinato ed elicoidale della superficie articolare del radio distale.

Questa capacità ha conseguenze di rilievo per tutta la cinematica carpale. Infatti, in movimento, a causa dei vincoli legamentosi e nel rispetto delle reciproche congruenze articolari, *questa struttura è costretta in un vero e proprio percorso obbligato sul radio.*

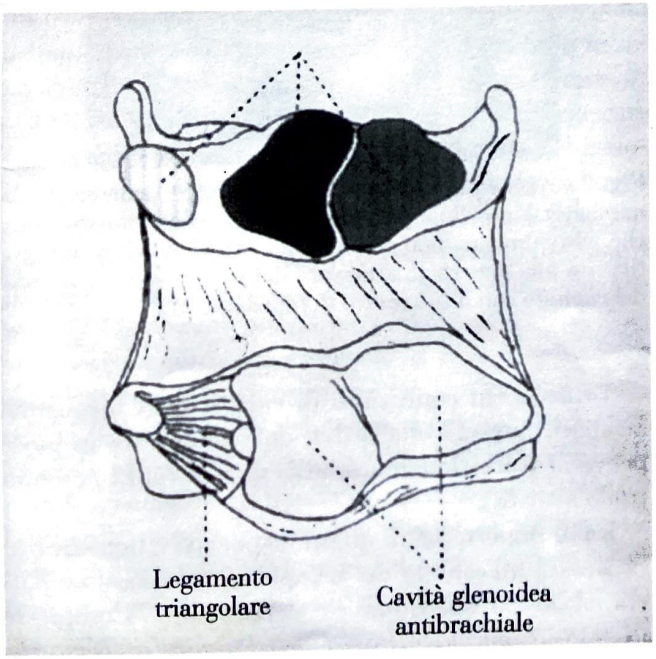

Fig. 5 - Il condilo carpale (v. testo).

Ad esempio, durante il movimento di deviazione ulnare della mano, il condilo carpale scorrendo sulla faccia articolare del radio distale (avvitandosi sulla cresta che separa la fossetta per lo scafoide da quella per il semilunare) scivola con il polo prossimale dello scafoide lungo il profilo inclinato e leggermente elicoidale della stiloide radiale. Mentre risale la stiloide, la congruenza ed i vincoli legamentosi obbligano lo scafoide ad una rotazione in estensione ed in supinazione. Al seguito, in perfetta congruenza con il radio, lo scafoide si trascina dietro il semilunare ed il piramidale. Queste tre ossa, causa la suddetta deformabilità, mentre scorrono modificano i reciproci rapporti di posizione, complessivamente, in estensione ed in supinazione, in misura decrescente dallo scafoide al semilunare e al piramidale.

Così, il condilo carpale, mentre scorre in avvitamento, in conseguenza del progressivo adattamento della sua conformazione a quella del radio, *subisce una torsione.*

Il punto focale di questa torsione risulta localizzato in una regione in cui convergono, incrociandosi, l'asse articolare della radiocarpica e l'asse della mano (quest'ultimo diretto, com'è noto, lungo la direttiva capitato-terzo metacarpale). Nella zona dell'incrocio vi è un punto ideale di riferimento, virtualmente immobile, che si identifica con il *centro di rotazione del carpo e al quale corrisponde morfologicamente la testa del capitato* (Fig. 6).

Mantenere stazionario questo punto ideale (cioè, equilibrare continuamente, in quel punto, la convergenza dei suddetti assi, durante ogni possibile grado di movimento, o, in pratica, – poiché è la stessa cosa – mantenere invariata l'altezza del carpo mediante la conservazione della equidistanza della testa del capitato dalla superficie articolare del radio distale) rappresenta lo scopo dei suddetti adattamenti strutturali, compresi quelli che avvengono di concerto nella seconda filiera carpale e nella mediocarpica.

Infatti (sempre durante il movimento di deviazione ulnare), il succitato spostamento della porzione scafoidea del condilo carpale, trasverso il polo distale dello scafoide viene trasmesso al trapezio e al trapezoide forzando, soprattutto quest'ultimo, in relativa rotazione e flesso-pronazione.

In contemporanea, lo scivolamento in torsione della componente piramidale sul radio agisce sull'uncinato, attraverso l'ampia articolazione sigmoidea unco-piramidale, spostando quest'osso in flessione ed in pronazione.

Così, il capitato, abbracciato e spinto dallo scafoide e dal trapezoide sul versante radiale e dall'uncinato sul versante ulnare, e direzionato in senso flesso-pronatorio della congruenza articolare e dalla coppia di forze opposte sviluppate ai suoi lati da queste ossa, subisce una torsione assiale che la costringe, infine, a

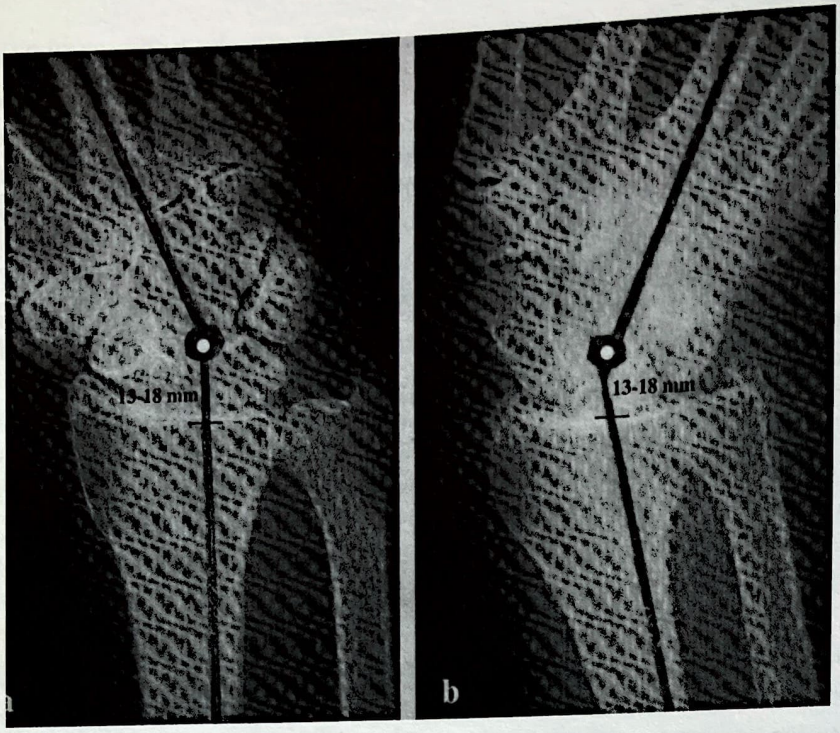

Fig. 6 - Il punto focale delle torsioni del condilo carpale, in tutti i possibili movimenti della mano, risulta rivolto verso un punto ideale (virtualmente immobile) che corrisponde al centro di rotazione meccanico del carpo e che corrisponde, morfologicamente, alla testa del capitato. Così è nella deviazione ulnare e radiale della mano.

bascullare in lieve pronazione ed inclinazione ulnare mentre, al disotto della sua testa, sta scivolando il semilunare al seguito dello scafoide.

Alla fine, con il trascinamento del terzo metacarpale da parte del capitato, la deviazione ulnare della mano si conclude. **Tuttavia, il centro di rotazione del carpo, mercè i suddetti reciproci adeguamenti geometri della sue ossa è rimasto stazionario al suo posto.**

Nel passaggio della deviazione ulnare alla deviazione/radiale, tutti questi reciproci adattamenti avvengono al contrario. In maniera analoga, pur se con modalità diverse, avvengono nella flesso-estensione del polso e nel movimento combinato di circumduzione della mano (Fig. 7).

In altri termini (scorrendo sul radio) il condilo carpale e la filiera distale del carpo autoregolano, l'un l'altra reciprocamente, la propria conformazione geometrica in modo tale che ogni possibile cambiamento direzionale della mano lasci immutata l'altezza del carpo e invariata la posizione del centro di rotazione rispetto alla radio carpica (Fig. 8).

Del resto, era ben noto che nella mediocarpica, gli spostamenti relativi della prima filiera sulla seconda filiera si azzerano vicendevolmente. Ciò, evidentemente, *con lo scopo di mantenere il suddetto status quo.*

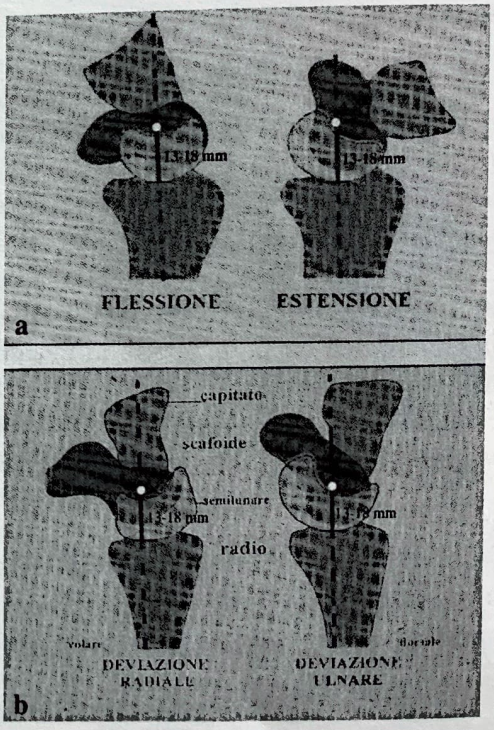

Fig. 7 - Anche nelle proiezioni LL del carpo (standard e dinamiche) è possibile osservare che l'unico segmento osseo che, virtualmente, non cambia mai la sua posizione relativa rispetto alla superficie articolare del radio distale è la testa del capitato con il suo centro di rotazione.

IL COMPLESSO PISO-UNCO-PALMO-TRASVERSO DEL CARPO

Questa reciproca autoregolazione tra le due filiere carpali è dovuta principalmente alla perfetta congruenza ossea e quest'ultima è affidata alla tenacia delle strutture legamentose (controllo passivo).

Tuttavia, in condizioni di carico, altri dispositivi ausiliari, questa volta attivi, devono entrare in gioco per assicurare (rendere sicura) questa funzione (controllo attivo).

Il più importante di questi dispositivi è una struttura situata all'esterno del complesso articolare carpale che abbiamo individuata e denominata "Complesso PUPT" *(Complesso Piso-Unco-Palmo-Trasverso del carpo)* (Fig. 9).

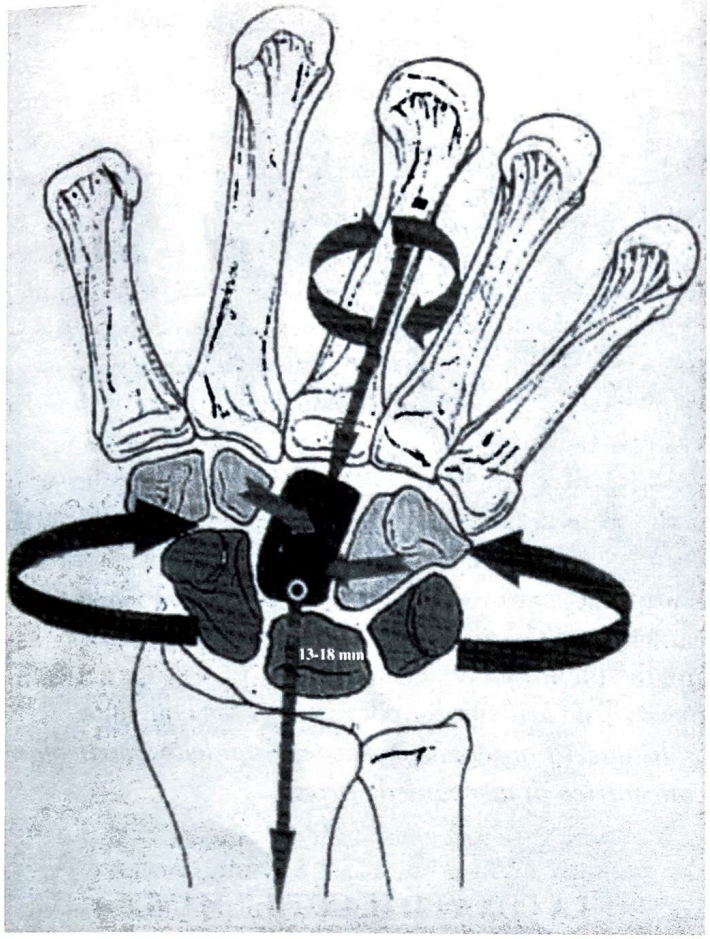

Fig. 8 - Il modello di carpo biarticolare concentrico. Questo assume che, nei movimenti della mano, il condilo carpale (mentre scorre sul radio adattandosi alla sua conformazione) induce degli spostamenti torsionali al corpo del capitato (attraverso la mediazione delle ossa carpali poste ai suoi lati) finalizzati al mantenimento stazionario della posizione del centro di rotazione carpale dislocato in corrispondenza della testa del capitato stesso. La conseguenza più appariscente di questo fatto è l'invarianza dell'altezza del carpo (v. testo).

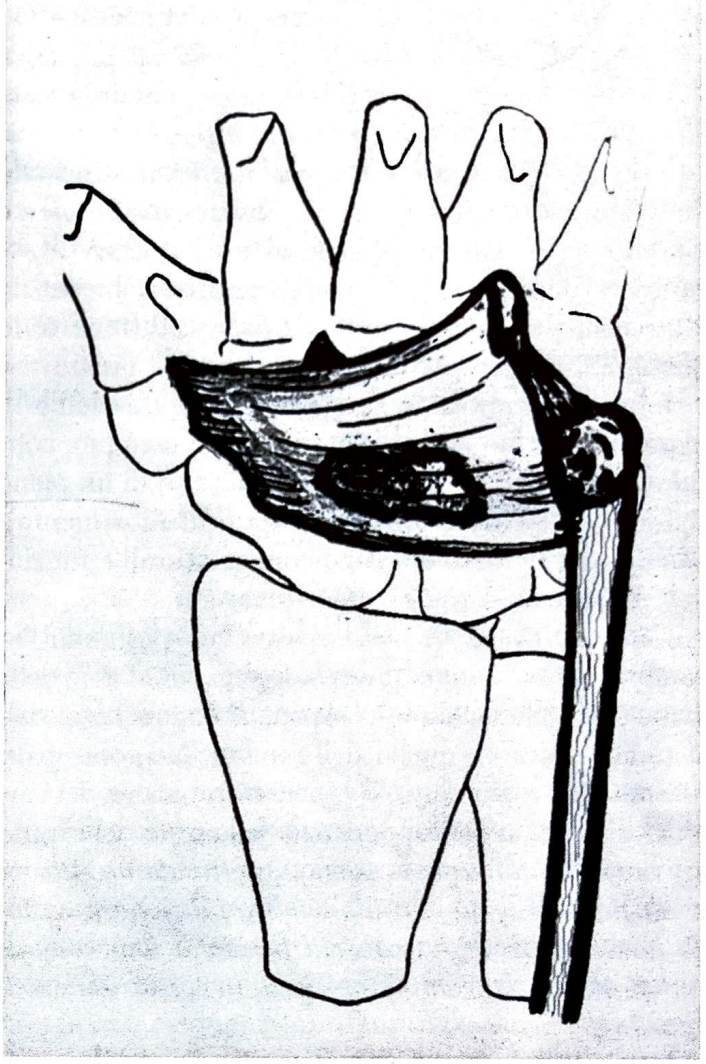

Fig. 9 - Il complesso PUPT (Piso - Unco - Palmo - Trasverso) del carpo. Questo risulta costituito dall'osso pisiforme con il FUC (Flessore Ulnare del Carpo) dall'opofisi uncinata dell'uncinato e dal ligamento trasverso del carpo in seno al quale è attivo il muscolo palmare breve (v. testo).

Il complesso risulta costituito dall'osso pisiforme con il FUC (flessore ulnare del carpo) dall'apofisi uncinata dell'uncinato e dal ligamento trasverso del carpo in seno al quale è attivo il piccolo muscolo palmare breve.

Questa struttura chiude volarmente la doccia carpale e, disposta sul piano frontale, assolve una funzione unitaria che consiste nel *trasferimento del moto da un versante all'altro del carpo*, anche in modo incrociato: da scafoide e trapezio, rispettivamente, a pisiforme e uncinato e, viceversa. *Il tutto con la mediazione del ligamento palmare traverso.*

L'osso pisiforme rappresenta il centro nevralgico del complesso e, quando è messo in tensione dal tendine del flessore ulnare del carpo, dagli ipotenari e dal palmare breve agisce (spinge) direttamente sul piramidale (mediante l'articolazione piso-piramidale) stabilizzando quest'osso e/o coadiuvandolo attivamente nella sua torsione con azione derotativa sull'uncinato (che nell'esempio precedente di deviazione ulnare, era già stata avviata passivamente dal trascinamento del condilo carpale sul radio).

Il muscolo palmare breve, invece, funziona da regolatore della tensione del ligamento trasverso del carpo, impedendo che questa aumenti troppo o (al contrario) troppo poco; principalmente, quando scafoide e trapezio trazionano sul lungo braccio di leva dell'apofisi dell'uncinato a favorire ancor meglio la suddetta derotazione di quest'osso.

Il complesso PUPT, pertanto, esplica un'importante regolazione intercarpica attiva (che coinvolge i muscoli) e che si manifesta, principalmente, in condizioni di stress meccanico, quando la mano è sotto sforzo. A riposo e in scarico, invece, l'autoregolazione tra il condilo carpale e il resto del carpo avviene passivamente mediante la congruenza ossea e la tenuta legamentosa.

Un ulteriore meccanismo di stabilizzazione attiva è quello dovuto alla coattazione del condilo carpale sul radio distale da parte dei tendini flessori ed estensori che ingabbiano il polso. Con questo meccanismo, è garantita la perfetta congruenza articolare anche in caso di carichi tangenziali.

IL MODELLO BIARTICOLARE CONCENTRICO

I suddetti meccanismi di autoregolazione intercarpale, attivi e passivi, vengono impiegati in ogni attività del polso. Più o meno completamente a seconda delle condizioni funzionali. Svolgendosi allo stesso modo, sempre. Anche se, al variare dello sforzo meccanico o della direzione di movimento richiesta da una certa prestazione, può risultarne differente la quota di impegno relativa.

Infatti, se cambiamo prospettiva ed ipotizziamo di mantenere fermo l'asse della mano (ad esempio, considerando la mano a piatto posizionata su di un piano rigido, con l'avambraccio in libertà di movimento), l'analisi dei suddetti adeguamenti strutturali e funzionali del sistema carpale rimane invariata.

Cambia, invece, in questo caso che, spostando l'avambraccio sulla mano invece di angolarsi l'asse della mano su quello della radiocarpica, si angola l'asse della radiocarpica su quello della mano. L'epicentro del sistema (come già detto, il centro di rotazione del carpo localizzato in corrispondenza della testa del capitato) rimane comunque lo stesso. *Adottando un'efficace analogia, il sistema carpale sembra funzionare secondo lo stesso principio con cui funziona una comune endoprotesi biarticolare impiegata in sostituzione della testa del femore.*

Le similitudini non mancano: il collo della protesi con la sua testina corrispondono al corpo ed alla testa del capitato; lo stelo protesico al terzo raggio della mano; l'articolazione della testina al distretto mediocarpico pericefalico del capitato; la coppa acetabolare alle tre ossa del condilo carpale; l'acetabolo del bacino (nel quale si inserisce l'endoprotesi) alla superficie articolare della radiocarpica (Fig. 10).

Tuttavia, differentemente da quanto avviene in una endoprotesi biarticolare in cui i movimenti che avvengono nei due distretti articolari sono indipendenti l'un l'altro e non reciprocamente controllabili, nel sistema carpale è presente un dispositivo capace di trasmettere il movimento dall'uno all'altro versante articolare e, viceversa.

Questo dispositivo consiste nel rapporto articolare e legamentoso che il corpo del capitato sostiene ai suoi lati con il trapezoide, radialmente, e con l'uncinato, ulnarmente. E, attraverso questi, rispettivamente, con lo scafoide e il piramidale. Ossia con gli estremi ossei laterali del condilo carpale.

In tal modo, pertanto, ad ogni spostamento angolare del condilo carpale sul radio (torsione), corrisponde, automaticamente, uno spostamento rotazionale corrispondente della testa del capitato nella mediocarpica e, viceversa. Così, i due distretti articolari si controllano a vicenda nel mantenere stazionario il centro di rotazione di tutto il sistema. Questo reciproco controllo assicura l'armonia del movimento con il minimo dispendio energetico, conferisce il maggior grado possibile di stabilità e, soprattutto, riduce enormemente l'usura meccanica, poiché l'attrito sviluppato col movimento è dissipato sull'ampia superficie di scorrimento e nel complesso delle articolazioni di tutte le ossa coinvolte.

In questa analogia, consiste il modello biarticolare concentrico di meccanica carpale.

LA COXA ED IL COTILE MANUS

Ma un'altra interessante analogia riguarda il fatto che, com'è noto, nessun tendine è direttamente inserito nelle ossa carpali. Pertanto, il condilo carpale è isolato, come un segmento intercalato, in un sistema a tre vincoli articolari (radiocarpica, mediocarpica, carpometacarpica).

Le tre ossa che lo costituiscono sono adese alla capsula e ai legamenti periarticolari e, quindi, se si realizza qualche danno osseo o legamentoso al suo interno o alla sua periferia, tutto il sistema può esserne destabilizzato.

In ciò, il condilo carpale somiglia ad una *struttura meniscale* posta a tutela e a composizione del distretto articolare di competenza. In questo caso, del distretto medio carpico pericefalico del capitato, con compiti di *contenzione, di mantenimento stazionario del centro di rotazione, ivi localizzato, e di controllo direzionale*



Fig. 10 - Il modello di carpo biarticolare concentrico. Deriva il nome dal fatto che il sistema carpale sembra funzionare secondo lo stesso principio con cui funziona una comune endoprotesi biarticolare di femore (a). In questo contesto, il condilo carpale (Cotile Manus) rappresenta la struttura meniscale che tutela la "vera" articolazione del polso. Ossia, il distretto articolare della testa del capitato (Coxa Manus) (b) (v. testo).

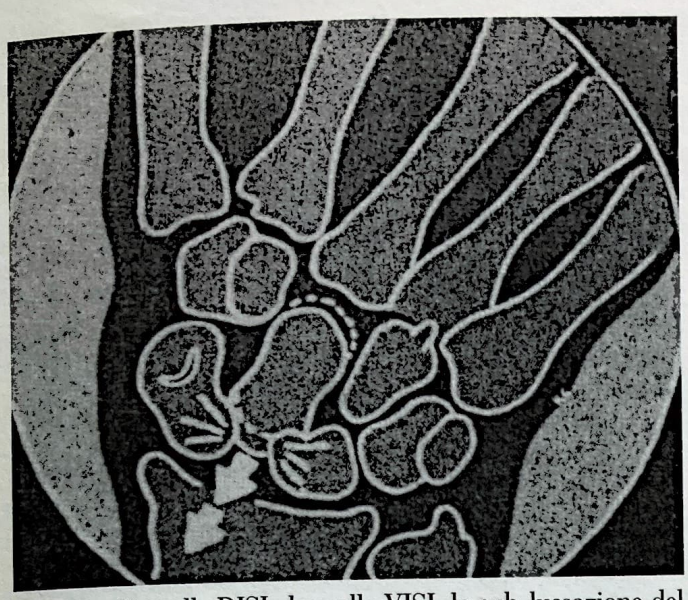

Fig. 11 - Sia nelle DISI che nelle VISI, la sub-lussazione del segmento intercalato è costantemente associata alla migrazioen prossimale del capitato (con dislocazione, quindi, del centro di rotazione, del carpo per incontinenza del Cotile Manus e/o sub-lussazione della Coxa Manus. (v. testo).

degli assi meccanici della mano e della radiocarpica che in questo centro convergono.

Nell'ambito di questa interpretazione, pertanto, il distretto articolare mediocarpico della testa del capitato rappresenta, in ultima analisi, la "*vera*" articolazione del carpo tanto da poterla definire, in termini enfatici, "**Coxa Manus**". Mentre il condilo carpale, con il suo versante mediocarpico "**Cotile Manus**", ne rappresenta il servomeccanismo meniscale di contenimento e sostegno con funzioni di garante del controllo cinetico e della stabilità meccanica.

Ossia, e precisamente: *Coxa Manus = testa del capitato + versante mediocarpico del condilo carpale (Cotile Manus).*

FISIOPATOLOGIA DELL'INSTABILITÀ CARPALE

In relazione a quanto suddetto, *le lesioni del condilo carpale, dovrebbero essere (e sono) analoghe a tutte le lesioni meniscali*:

- fratture (es. la frattura o pseudoatrosi di scafoide, la dissociazione scafo-lunare o lunopiramidale ecc.);
- disinserzioni (es. lesioni dei legamenti collaterali, dei legamenti volari radio-ulno-carpali, lussazioni ecc.).

Ognuna di queste lesioni è in grado di sconnettere il Cotile Manus e/o di provocare disfunzione nella "Coxa Manus" con alterazioni cinetiche e/o cinematiche dell'intera meccanica carpale a cui corrisponde e/o consegue il "malallineamento" di qualche osso del carpo con associate manifestazioni patologiche.

L'alterazione più temibile, che innesca ogni altra conseguenza clinica è la "**dislocazione (potenziale o attuale) del centro di rotazione del carpo con conseguente divergenza dell'asse meccanico della mano da quello della radio-ulno-carpica**".

E ciò, in pratica, corrisponde alla **dislocazione della testa del capitato**.

Questa, che rappresenta il corrispettivo biomeccanico della definizione morfologica di Dobyns e/o descrittiva di Linscheid, è, infine, **la nostra definizione dell'Instabilità Carpale**.

DETERMINAZIONE DEL CENTRO DI ROTAZIONE DEL CARPO

La suddetta definizione biomeccanica di instabilità carpale non modifica il giudizio e il merito dei criteri semeiologici attualmente impiegati nella diagnostica di questa patologia.

Fra questi, in ambito clinico: il Watson test (+ nella disgiunzione scafo-lunare), il ballottamento piso-piramidale (+ nella disgiunzione luno piramidale), il cassetto dorso-volare (+ nell'instabilità di mediocarpica), la presenza di scatti e/o sub-lussazioni anomale durante i movimenti di deviazione radiale e/o ulnare, flesso-estensione, prono-supinazione in condizioni normali e/o contro resistenza e/o in compressione assiale, etc.

Mentre, in ambito di radiodiagnostica: la misurazione dell'indice di Youm e McMuzy, dello spazio radio-ulnare distale, dello spazio scafo-lunare, dell'angolo scafo-lunare, dell'angolo luno-capitato, etc.

Nella nostra prospettiva, alcuni di questi parametri – specificamente diagnostici nell'accertamento delle instabilità in DISI o VISI sec. Linsheid – tali rimangono e, anzi, vengono ulteriormente avvalorati. Tuttavia, con una parziale modifica del loro significato relativo.

Attualmente, infatti, l'alterazione dei suddetti parametri qualifica e descrive il "malallineamento" delle ossa carpali. Ma ciò, in ogni caso e in termini biomeccanici, comporta (e si identifica con) la "dislocazione attuale o potenziale del centro di rotazione del carpo", ossia della testa del capitato.

Infatti, ad esempio, sia nelle DISI che nelle VISI (statiche o dinamiche) la sublussazione del semilunare (segmento intercalato) è costantemente associata alla migrazione prossimale (statica o dinamica) del capitato con diminuzione dell'altezza del carpo (e dislocazione, quindi, del centro di rotazione - sub-lussazione della Coxa Manus) (Fig. 3 A-B). Analogamente, nella Translazione Ulnare (UT) o nella disgiunzione radio-ulnare distale la testa del capitato col suo centro di rotazione risulta dislocata, poiché divergente e ulnarizzata rispetto l'asse della radiocarpica.

Analogamente, la positività del Watson Test, del ballottamento piso-piramidale o del cassetto carpale *implicano tutte la dislocazione associata della testa del capitato* e lo stesso vale durante le manovre per la documentazione rx-grafica e/o strumentale delle instabilità dinamiche.

Ma un'altra conseguenza di questa prospettiva è il *dilatarsi dell'ambito clinico delle instabilità*. Poiché, ad esempio, la pseudoartrosi dello scafoide, il M. di Kienboeck, il collasso carpale di talune malattie reumatiche e/o degenerative e, in generale, tutte le malattie del carpo in cui si realizza la perdita della fissità del suo centro di rotazione sarebbero (anche) altrettante instabilità. Con associate manifestazioni cliniche (alcune, almeno) da disfunzione meccanica, spiegabili e comprensibili in questi termini.

Comunque, quando si voglia determinare con buona approssimazione la posizione del centro di rotazione del carpo sulle radiografie standard e/o dinamiche del polso:

- nella proiezione in A-P si può tracciare una retta che, tangente e parallela al versante endomidollare della corticale diafisaria radiale esterna, raggiunge la testa del capitato e, poi, misurare la lunghezza del segmento che intercorre tra questa e la superficie articolare del radio (Fig. 6);
- nella proiezione in L-L si può tracciare una retta che, tangente e parallela al versante endomidollare della corticale diafisaria radiale volare, raggiunge la testa del capitato e, poi, misurare la lunghezza del segmento che intercorre tra questa e la superficie articolare del radio (Fig. 7).

Normalmente, ambedue questi segmenti (considerati comparativamente nelle stesse proiezioni rx-grafiche) sono simmetrici e di uguale lunghezza in entrambi i polsi; in media 13-18 mm (1-3 mm in meno, nella donne e nei soggetti di piccola corporatura). Il centro di rotazione del carpo può essere rappresentato sull'apice distale di tali segmenti come un "intorno" a forma di cerchietto, internamente disegnato nella testa del capitato e del diametro di 1-2 mm (Fig. 6).

La posizione del centro di rotazione del polso patologico potrà essere considerata indicativa di instabilità se asimmetrica e/o con uno scarto maggiore di 1-1,5 mm, rispetto al polso sano controlaterale.

CONCLUSIONI

Al termine di questa esposizione riteniamo, il rapporto esistente fra la struttura e la biomeccanica del carpo, meno oscuro.

Di certo, questo modello per la sua elegante semplicità e fattiva corrispondenza possiede dei formidabile requisiti di verità. Tuttavia – come ammonirebbe Popper (13) – potrebbe non essere la spiegazione definitiva. E altri modelli, da concepire, potrebbero risultare più completi.

Tuttavia crediamo, per il momento e almeno, di avere indicato un diverso approccio concettuale nell'interpretazione della fisiologia del polso e dell'instabilità carpale. Escogitando un iter fisiologico e una metodologia clinica basata su criteri biomeccanici astratti e, tuttavia, facilmente verificabili sul paziente; che, se non altro, integra gli attuali modelli descrittivi basati esclusivamente su segni clinici e/o strumentali e che, infine, rappresenta un semplice canone paradigmatico ed un utile riferimento prognostico e patogenetico in relativa indipendenza da ogni altro criterio eziologico o temporale fin qui adottato.

Infatti, l'accertamento *comunque dimostrato*, della presenza attuale o potenziale, in atteggiamento statico e/o dinamico, di una significativa e/o anomala dislocazione del centro di rotazione del carpo dalla posizione assegnata sull'asse meccanico della radiocarpica è il **dato patognomonico** che consente la diagnosi "generica" di instabilità carpale.

In pratica, ogni qualvolta si riesca ad osservare lo spostamento o la sub e/o lussazione della testa del capitato (in atto o in potenza, in atteggiamento statico e/o dinamico etc.). *In qualunque modo e in qualunque momento questa sia stata generata.*

A questa diagnosi generica potranno poi essere aggiunte ulteriori qualificazioni. Ad esempio: VISI, DISI, statica, dinamica, post-traumatica (distorsiva-fratturativa) flogistico-degenerativa (reumatoide), acuta, cronica, adattativa, dissociativa o non dissociativa, trasversa, assiale, rotatoria, scafo-lunare, luno-capitato, da lassità costituzionale, scafo-indotta, piramido indotta, etc.

In ovvia dipendenza di altri criteri più specificamente clinici ed eziologici riguardanti la classificazione adottata, l'inquadramento nosografico ecc.

In ogni caso, il suddetto fondamento sarà sempre valido, e soprattutto, verificabile da chiunque con medesimi risultati finali.

RIASSUNTO

In questo studio è proposta una spiegazione del funzionamento del polso basata su di un modello denominato "Modello Carpale Biarticolare Concentrico" (MCBC). Questo modello chiarisce e definisce adeguatamente i meccanismi di reciproca regolazione che intercorrono tra le due filiere carpali, rendendo ragione, in termini biomeccanici, della peculiare conformazione delle singole ossa del carpo e, più in generale, della sua architettura. Risultando, inoltre, adatto alla comprensione biomeccanica dell'Instabilità Carpale. Attualmente, infatti, i principali riferimenti di biomeccanica del carpo riguardo l'instabilità sono il concetto di "carpo a co-

lonna" ed il concetto "di carpo ad anello". Il primo modello sostiene che il carpo è strutturato in 3 colonne verticali ed ha generato la teoria che la cinematica e la cinetica del polso, normale e patologico, si realizzano in quadri longitudinali. Il secondo modello, più recente, assume che il carpo è un anello trasversale costituito da 2 semianelli tra loro vincolati; questa doppia catena mobile consente i movimenti reciproci nell'articolazione intercarpica. Nella pratica clinica, il connubio di questi due modelli ha consentito l'attendibile giudizio clinico sui segni e sintomi dell'instabilità. Tuttavia è rimasta irrisolta la questione della funzione del carpo in termini strutturali. Mancando, inoltre, la definizione biomeccanica dell'instabilità carpale. Infatti, le definizioni correnti (DISI, VISI, UT, malallineamento ecc.) sono di tipo descrittivo e non informano su quali siano le alterazioni biomeccaniche che l'instabilità osservata comporta. Invece, con il modello carpale "biarticolare concentrico" in cui la "funzione" del complesso carpale coincide con il "mantenimento stazionario della posizione del centro di rotazione del carpo (dislocato nella testa del capitato)" è consentita la definizione biomeccanica dell'Instabilità Carpale. Questa, infatti, consiste nell'alterazione della suddetta funzione. In pratica, il condilo carpale (Cotile Manus) è assimilato ad una struttura meniscale posta a tutela del distretto articolare della testa del capitato e del suo centro di rotazione carpale (Coxa Manus). In conseguenza, ogni lesione al condilo carpale (es. dissociazione scafo-lunare - luno-piramidale ecc.) si traduce nella "dislocazione (attuale o potenziale, statica o dinamica ecc.) del centro di rotazione carpale con conseguente divergenza dell'asse meccanico della mano da quello della radio-ulno carpica". Questa è la definizione "biomeccanica" dell'Instabilità Carpale e può essere facilmente verificata nel polso patologico mediante la determinazione (clinica e/o rx-grafica) della posizione del centro di rotazione del carpo. Nella pratica clinica, ciò significa poter disporre di un semplice criterio capace di escludere o certificare la presenza dell'instabilità. Patognomonico di questa patologia sarebbe l'osservazione (comunque dimostrata, nel polso affetto) di uno spostamento o sub e/o lussazione della testa del capitato (in atto o in potenza, in atteggiamento statico o dinamico), in qualunque modo ed in qualunque momento questa sia stata generata. A sostegno, viene presentata un'idonea documentazione e vengono discusse le principali conseguenze cliniche che queste acquisizioni apportano alle problematiche sull'Instabilità Carpale.

BIBLIOGRAFIA

1. DOBYNS JH: Carpal instability. A review. In «Wrist disorders». Springer-Verlag, Tokyo, 1992.
2. DOBYNS JH, LINSCHEID RL, CHAO EYS, WEBER ER, SWANSON GE: Traumatic instability of the wrist. In «Instructional course lectures». The American Academy of Orthopaedic Surgeon, Vol. 24. CV Mosby, St. Louis, 182-199: 1975.
3. GILFORD WW, BOLTON RH, LAMBRINUDI C: The mechanism of the wrist jo int. With special reference to fractures of the Scaphoid. Guy's Hosp Rep 22: 52-59, 1943.
4. LINSCHEID RL, BODYNS JH, BEABOUT JW, BRYAN RS: Traumatic. In: Bryan RS «Traumatic instability of the wrist. Diagnosis, classification and pathomechanism. J Bone Joint Surg 52-A: 1612-1632, 1972.
5. DESTOT EAJ: Iniures of the wrist; a radiological study. Ernest Benn, London, 1925.
6. FISK GR: Carpal instability and the fractured scaphoid. Ann Roy Coll Surg 46: 63-76, 1970.
7. NAVARRO A: Anales de Institute de clinica Quirurgica y Cirurgia Esperimental. Imprenta Artistica de Dornaleche Huous, Montevideo, 1935.
8. TALEISNIK I.: The ligaments of the wrist. J Hand Surg 1: 110-118, 1976.
9. LICHTMAN DM, SCHNEIDER JR, SWAFFORD AR, MACK GR: Ulnar midcarpal instability: clinical and laboratory analysis. J Hand Surg 6: 515-523, 1981.
10. ALEXANDER CE, LICHTMAN DM: Ulnar carpal instabilities. Orthop Clin North America 15: 307-320, 1984.
11. WEBER ER: Wrist mechanism and its association with ligamentous instability. In Lichtman DM «The wrist and its disorders». WB Saunders, Philadelphia, 41-52: 1988.
12. ALLIEU Y: Table ronde sur l'instabilitè du carpe. Ann Chir Main 3: 281-285, 1984.
13. POPPER KR: The logic of scientific discovery: prefazione all'edizione italiana, 1970. Edizione CED SpA, Milano, su licenza Luigi Einaudi ed.

Dott. Gaetano Maurizio Grippi
Via dell'Acquedotto 7/1
12051 ALBA (CN)