Riv. Chir. Riab. Mano Arto Sup., 34 (1), 1997, 71-81

Instabilità del carpo in esiti di fratture articolari "semplici" del radio distale nel giovane adulto

Carpal instabilities outcome simple articular fractures of the distal radius in the young man

GRIPPI G.M., PERETTI G., DETTONI A.

Comunicazione al XXXIV Congresso nazionale S.I.C.M., Spotorno 17-21 settembre 1996

Parole chiave: instabilità carpale, fratture del radio distale, polso
Key words: carpal instability, radius distal fractures, wrist

SUMMARY

Some types of distal radius articular fractures occurred in young men or patients with mechanical resistant bone, may be associated with the contemporary presence of ligamentous injures in the carpus. In these cases, the good treatment of these fractures doesn't prevent from successive presence of carpal instabilities. The Authors expose the basilar ideas about this diseas, and connect the "column" model of carpal cinetic with the "ring" model of carpal cinematic. To ascertain the correlated fractures to remaining carpal instabilities, they checked 93 random patients extracted from 800 cases of distal radius articular fractures treated since 1979 to 1993. The examination of these cases proved that the correlated fractures to remaining instabilities are "Simple Articular Fractures" of the AO classification. They report some examples. Besides, they expound the pathogenesis of these injures that, in part, is different by the common and accepted genesis of carpal instabilities. Therefore, the Authors propose a protocol of treatment to use in young men or patients with good bone quality that suffered the above mentioned fractures. The purpose is to shift the care on the precocius diagnosis and treatment of the remaining carpal instabilities.

Scopo di questo lavoro è rapportare alcuni tipi di fratture articolari del radio distale alla contemporanea presenza di lesioni ai legamenti del carpo. In questi casi, finalizzare il trattamento esclusivamente alla buona guarigione della frattura può non risolvere tutti i problemi. Infatti, il mancato riconoscimento e trattamento delle lesioni legamentose associate può, a distanza più o meno lunga dal trauma, avviare alterazioni statico-dinamiche della funzionalità del massiccio carpale ed esitare in quadri clinici di instabilità di polso.

Premettiamo alcuni concetti base sul carpo e su questa patologia, rinviando alla bibliografia chi volesse approfondire l'argomento.

ANATOMO-FISIO-PATOLOGIA DEL POLSO E DELLE INSTABILITÀ CARPALI

Funzione del polso è la trasmissione armonica delle forze meccaniche atte a conseguire il sostegno e i movimenti richiesti alla mano durante le sue attività.

Divisione di Ortopedia e Traumatologia, Ospedale San Lazzaro di Alba (CN), Modulo di Chirurgia della Mano

Perché ciò avvenga normalmente è richiesto un certo grado di stabilità. Il polso stabile risulta dall'interazione di fattori ossei legamentosi e muscolari pertinenti ad una struttura anatomicamente normale ed indenne.

Relativamente agli elementi ossei, il carpo può essere considerato sia, "in orizzontale", costituito da una prima filiera prossimale con scafoide, semilunare, piramidale e pisiforme e da una seconda filiera distale con trapezio, trapezoide, capitato e uncinato. Sia, "in verticale", costituito da una colonna esterna con scafoide, trapezio e trapezoide; da una colonna centrale con semilunare e capitato e da una colonna interna con piramidale uncinato e pisiforme.

Relativamente agli elementi capsulolegamentosi, questi possono essere suddivisi in legamenti intrarticolari, intracapsulari ed extracapsulari.

I legamenti intrarticolari comprendono:

– i legamenti interossei che connettono ossa contigue e che, nella prima filiera, sul versante articolare sono ricoperti da cartilagine di incrostazione a costituire un "condilo carpale" unitario articolato alla glena radiale;

– il legamento radio-scafo-lunare, considerato il vero legamento sospensore del carpo;

– il legamento triangolare che, interposto sul caput ulnare come un menisco, amplia la glena radiale.

I legamenti intracapsulari possono essere ripartiti in due gruppi:

– il legamento raggiato o radio-anteriore del Testut, con fasci originati dal capitato;

– il legamenti radiocarpici anteriori e posteriori che, in direzione obliqua, formano una specie di fionda intorno al versante ulnare del carpo;

– i legamenti extracapsulari comprendono il legamento anulare anteriore e quello posteriore del carpo.

In aggiunta, i tendini dei flessori e degli estensori ingabbiano il carpo, contribuendo alla sua stabilità.

La cinematica del polso fa riferimento a tutti i suddetti elementi, e i diversi movimenti (flessione palmare, flessione dorsale, deviazione radiale, deviazione ulnare, pronazione e supinazione) si realizzano armonicamente nelle diverse interlinee articolari (radiocarpica, mediocarpica, intercarpica e radio ulnare distale) guidati dalla perfetta congruenza delle superfici in contatto.

In posizione neutra, l'asse del radio si prolunga nell'asse del 3° metacarpale che è quello della mano. Il semilunare è in equilibrio e la sua superficie articolare distale è orizzontale, allineata alla testa del capitato. Lo scafoide è leggermente obliquo e il suo asse forma un angolo di 45° con l'asse longitudinale del polso.

I movimenti sul piano sagittale, la flessione dorsale e la flessione palmare, si realizzano nella radiocarpica e nella mediocarpica con una ripartizione complessivamente uguale. In flessione dorsale il semilunare e il capitato basculano indietro e lo scafoide si verticalizza. Il movimento inverso, avviene in flessione palmare. Nella deviazione radiale, la prima filiera si flette e si prona, mentre la seconda filiera si estende e si supina. L'inverso avviene nella deviazione ulnare. In ogni caso, l'altezza del carpo rimane invariata.

Molteplici patologie possono rendere il polso instabile. Il trauma, in particolare, in flessione dorsale con una componente associata d'inclinazione laterale e di rotazione e, anche, di compressione.

Dobyns (1) ha definito l'instabilità carpale come la "perdita del fisiologico rapporto anatomico o cinematico delle ossa carpali tra di loro o agli elementi scheletrici appena prossimali o distali al carpo". Questa definizione è omnicomprensiva e individua entità cliniche disparate con danno carpale strutturato o funzionale a varia patogenesi: costituzionale, flogistico-degenerativa, neurologica, traumatica, etc.

L'instabilità post-traumatica è "una lesione carpale in cui prima o poi si realizza la perdita del normale allineamento delle ossa carpali" (2). Pertanto, il danno a carico di qualche osso (es. frattura di scafoide) o struttura legamentosa del carpo (es. rottura lig. interosseo scafo-lunare), se non riparato è sufficiente a realizzare una qualche specie di instabilità.

Uno dei primi riferimenti a questa patologia (3) è un articolo di Gilford, Bolton e Lambrinudi (1943), a proposito delle alterazioni meccaniche del polso conseguenti a fratture di scafoide. Questi Autori teorizzavano il carpo come un sistema a maglie che tendono a collassare se viene meno la connessione stabilizzatrice dello scafoide. L'attuale rilievo su questa patologia e l'inquadramento clinico rx-grafico dell'instabilità carpale, si deve a Linscheid et al. in un classico lavoro del 1972 (4). Questo studio accennava ai lavori di altri autori – Destot (5), Gilford (3), Fisk (6) – e, soprattutto, al modello cinematico di Navarro (1919) (7) basato sul **concetto del carpo a colonne** (Fig. 1).

Questo prevedeva tre colonne verticali: a) una colonna centrale di flesso estensione costituita da semilunare, capitato e uncinato; b) una colonna laterale mobile con scafoide, trapezio e trapezoide; c) una colonna mediale di rotazione piramidale e pisiforme.

Poiché nessun tendine è direttamente inserito sulle ossa carpali, il semilunare con il resto della 1ª filiera si comporta come un segmento intercalato (Intercalated Segment), in un sistema a tre vincoli articolari (radiocarpica, mediocarpica, carpometacarpica). Questo sistema è potenzialmente in grado di collassare se vi è la perdita di qualche connessione osteolegamentosa al suo interno.

Linscheid, classificando l'instabilità in base alla dislocazione del segmento intercalato e del conseguente collasso carpale, ha individuato due diversi tipi di instabilità: la DISI (Instabilità Dorsale del Segmento Intermedio) che descrive l'estensione (flessione dorsale)

del semilunare nei confronti del radio e la sua dislocazione anteriore rispetto al capitato, con lo scafoide relativamente flesso; e la VISI (Instabilità Volare del Segmento Intermedio) che descrive la flessione (flessione volare) del semilunare nei confronti del radio e la sua dislocazione posteriore rispetto al capitato, con lo scafoide più o meno flesso (Fig. 2).

Taleisnik nel 1976 (8) modificava il modello di Navarro al fine di far rientrare quadri clinici riconosciuti di instabilità carpale. In tal modo, la colonna centrale di flesso estensione era costituita dal semilunare e dall'intera filiera carpale distale; lo scafoide rappresentava la colonna laterale mobile capace di funzionare come barra di stabilizzazione attraverso l'articolazione luno-capitato e responsabile della flessione palmare della 1ª filiera durante la deviazione radiale della mano; il piramidale rappresentava la colonna mediale rotatoria capace di avviare, durante la deviazione ulnare della mano, l'avvitamento opposto e reciproco della filiera carpale distale su quella prossimale. Questo è il concetto di **"carpo a geometria variabile"** in cui, le rotazioni scafo-indotte e piramido-indotte sulla filiera carpale prossimale (il segmento intercalato) mantengono costante la distanza fra il radio e la filiera carpale distale. Ossia, l'altezza del carpo.

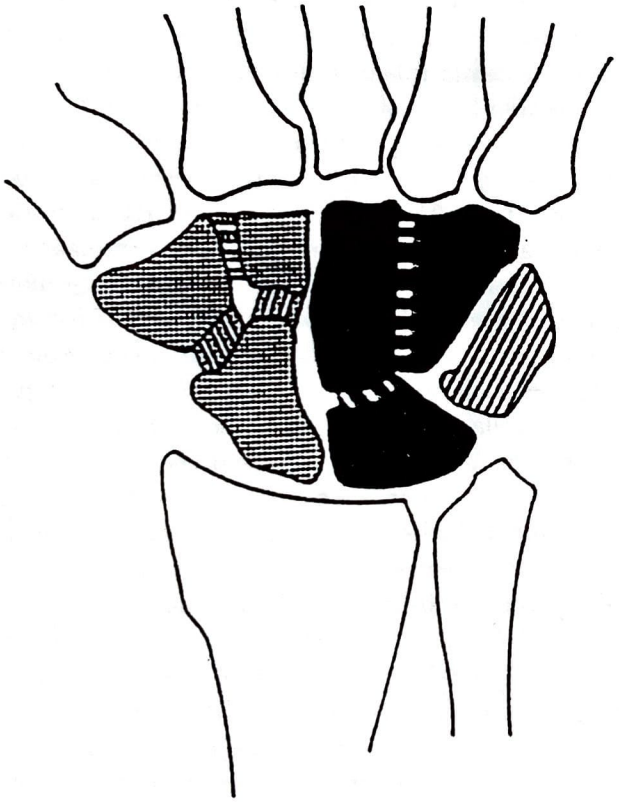

Fig. 1 - Il modello cinematico del carpo a colonne, proposto da Navarro nel 1919 (v. testo).

Questo modello ha generato la teoria che molte instabilità si manifestano in quadri longitudinali "a colonna". Ne derivano così l'instabilità della colonna radiale e l'instabilità della colonna ulnare. Perciò la dissociazione scafo-lunare è stata classificata come instabilità radiale, e quella piramido-lunare come instabilità ulnare.

Questo concetto, utile in molti casi, non è in grado di spiegare i quadri di instabilità trasversale perilunare e di mediocarpica. Pertanto, nel 1981, Lictman (9) e nel 1984 Alexander e Lictaman (10) proponevano il **modello di cinematica carpale ad "anello"**, secondo cui il carpo è un anello trasversale, costituito da due semianelli tra loro vincolati (rispettivamente la 1ª e la 2ª filiera). Il primo vincolo, radiale, è la mobile articolazione trapezio-scafoidea. Il secondo vincolo, ulnare è l'articolazione rotatoria piramido-uncinato (Fig. 3).

Questa doppia catena mobile, consente i movimenti reciproci nell'articolazione intercarpica. Ogni interruzione dell'anello, in vario grado e ai vari livelli, produrrebbe i diversi tipi di instabilità. Con una lesione del semianello in corrispondenza della 1ª filiera, quest'ultima non si muoverebbe più come un'unità. I due tronconi dissociati si sposterebbero indipendentemente, e quella porzione comprendente il semilunare (segmento intercalato), causa le forze di compressione, acquista la tendenza a migrare davanti (in flessione dorsale) o dietro (in flessione volare) al semianello distale facendo perno sulla testa del capitano. L'una o l'altra di queste possibilità dipende dalla sede di lesione e sa-

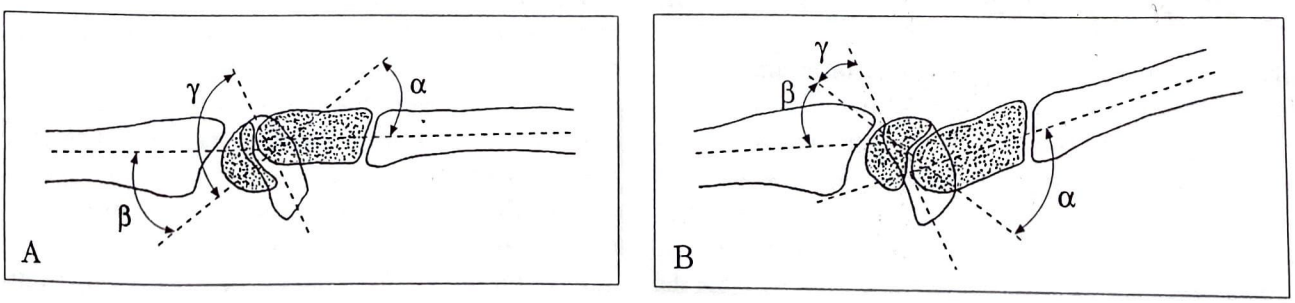

Fig. 2 - Secondo Linscheid e Dobyns, sui radiogrammi in laterale del polso, è possibile individuare 2 diversi tipi di "instabilità carpale": A) DISI: Instabilità dorsale del Segmento Intermedio. Il semilunare si atteggia in estensione (dorsiflessione) e si disloca anteriormente. Lo scafoide è relativamente flesso (orizzontalizzazione). B) VISI: Instabilità Volare del Segmento Intermedio. Il semilunare si atteggia in flessione. Lo scafoide è più o meno flesso.

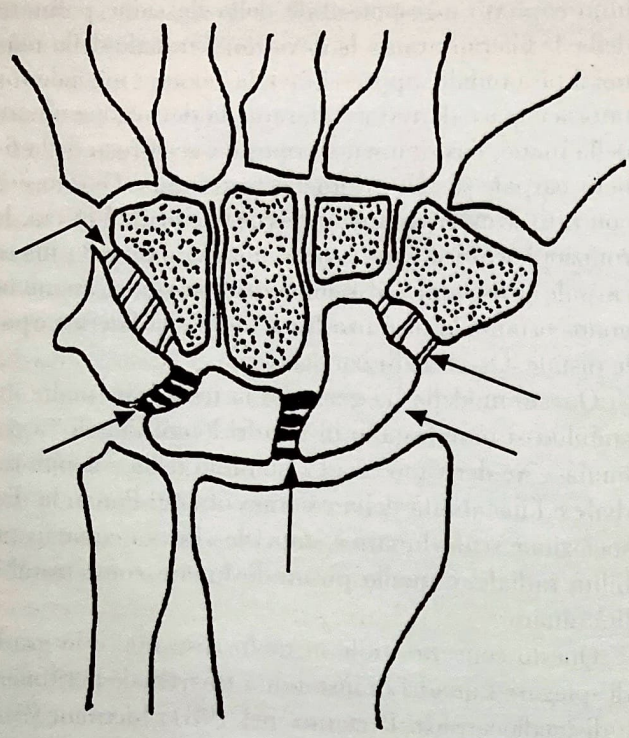

Fig. 3 - Il modello di cinematica carpale ad "anello" proposto da Licthman nel 1981, assume che la filiera carpale prossimale si muova, nel complesso, come un'unità e che vi siano 2 fisiologiche catene mobili che consentono i movimenti reciproci nell'articolazione intercarpica: la mobile articolazione trapezio-scafoidea e l'articolazioen rotatoria piramido-uncinato. L'interruzione dell'anello, in vario grado e ai vari livelli, produrrebbe i diversi tipi di instabilità.

rebbe diretta dalla configurazione geometrica delle ossa dissociate oltre che dal tipo di sollecitazioni specifiche agenti su "quel" polso. Questa condizione, infatti, potrebbe essere inizialmente non strutturata e manifestarsi solo sotto sforzo "instabilità dinamica", per poi recedere in scarico. Se, prima o dopo, si ha la mancata recessione, si realizza la diminuzione dell'altezza del carpo e l'instaurarsi del collasso carpale. In questo caso, lo scafoide perde la sua capacità di basculare in estensione permanendo più o meno flesso (orizzontalizzato) e, così l'instabilità diventa fissa e strutturata **"instabilità statica"**. Esempi classici di queste lesioni sono la dissociazione scafo-lunare che comporta una deformità in DISI e la disgiunzione piramido-lunare che evolve spesso in una deformità in VISI.

Analogamente, con una lesione trasversale dell'anello, nella mediocarpica, si rompe il sinergismo funzionale dei due semianelli "instabilità di mediocarpica". In queste condizioni, quando il carpo e la mano oltrepassano la linea mediana, durante il passaggio da una deviazione radiale o ulnare all'altra e viceversa, può accadere che avvenga una sublussazione dell'intera 1ª filiera sulla 2ª. Nella forma dinamica di questa instabilità il ritorno alla configurazione normale è spesso segnalato da uno scatto (clic). Nella forma statica, il relativo collasso carpale configura spesso una deformità in VISI, con l'intera filiera prossimale flessa e retroposta a quella distale.

Il modello carpale ad "anello" si basa su concetti di tipo cinematico; è, quindi, poco adatto a valutazioni cinetiche riguardo la trasmissione dei carichi all'interno del carpo.

Studi di Weber (11) hanno contribuito alla comprensione di questo aspetto. Egli ha affermato che, quando si vuole capire il ruolo dei segmenti intercalati in riferimento alla trasmissione dei carichi (oltre che in termini di congruenza ossea), è ancora utile considerare il polso assemblato in colonne longitudinali. E ritiene che esista una colonna radiale di carico costituita dal radio distale, dal semilunare, dai 2/3 prossimali dello scafoide, dal capitato, dal trapezoide e dalle articolazioni del carpo con il 2° e 3° metacarpale. Questa colonna trasmette il carico dalla mano all'avambraccio.

Un'altra colonna, sul versante ulnare, è costituita dal complesso ulno-carpale con il piramidale, l'uncinato e la base del 4° e 5° metacarpale. La trasmissione del carico attraverso questa colonna è limitata dalla notevole deformabilità della fibrocartilagine triangolare. Pertanto, in carico, le forze compressive vengono in gran parte deviate sulla colonna radiale attraverso l'articolazione planare unco-capitato e, da questa, su quella rotatoria piramido-uncinato.

Infine, la terza colonna assiale del pollice comprende il 3° distale dello scafoide, il trapezio e la base del 1° metacarpale. Le compressioni di carico, ivi generate, vengono trasmesse alla colonna centrale attraverso il trapezoide, i 2/3 prossimali dello scafoide e il capitato.

Sia l'ipotesi colonnare che quella ad anello concorrono a definire l'instabilità carpale.

La prima teoria ne facilita la comprensione cinetica in relazione alla dinamica dei meccanismi lesionali, alla progressione patogenetica e ai sintomi clinici; fornendo un giudizio sul polso "in attività e in carico" così come è soggettivamente avvertito dal paziente.

La seconda teoria, invece, ne rende semplice ed intuitiva la comprensione cinematica in termini geometrici, facilitando la notazione classificatoria; inoltre, ne spiega bene i segni clinici, fornendo un giudizio sul polso "a riposo e in scarico" così come è oggettivamente visto dall'esaminatore.

Semplificando sulla biomeccanica carpale, si può ritenere che il polso funziona come un sistema ad anello, in scarico. Questo sistema acquista una cinetica colonnare quando sollecitato dal carico.

Attualmente, il capitolo delle instabilità carpali non è del tutto definito. Instabilità carpale è considerata sia una lussazione franca del polso, come la lussazione

perilunare; sia una sub-lussazione, come la dissociazione scafo-lunare. Inoltre, l'instabilità carpale non sempre è sinonimo di lassità articolare; alcuni polsi instabili possono essere parecchio rigidi. Inoltre, non tutte le instabilità sono dolorose e necessariamente invalidanti.

Attualmente, la classificazione più utilizzata è quella di Dobyns (1), accettata dall'International Wrist Investigators - Workshop. Questa considera tre gruppi base: **1) le instabilità (sub-lussazioni) 2) le dislocazioni (lussazioni) e 3) le fratture-lussazioni.**

L'Autore distingue le **Instabilità Carpali Dissociative (CID)**, quando la sub-lussazione consegue a perdita dei vincoli legamentosi fra le ossa all'interno di una delle filiere carpali, la prossimale o la distale (es. classico, la dissociazione scafo-lunare) e le **Instabilità Carpali Non Dissociative (CIND)**, quando la sub-lussazione consegue a perdita dei vincoli legamentosi che connettono le ossa della 1ª filiera, singolarmente o in associazione a quelle della 2ª filiera (es. classico, l'instabilità di medio-carpica).

Molti Autori tendono a considerare nel quadro delle instabilità carpali le forme derivanti da lesioni capsulo-legamentose a carattere cronico (quelle, cioè, non riconosciute tempestivamente, o insufficientemente trattate in fase acuta) e che corrisponderebbero al 1° ed in parte al 2° gruppo di Dobyns. Queste ultime saranno definite **"statiche"** se presentano un quadro clinico preminente di rigidità con aspetti rx-grafici di sub-lussazioni intercarpale strutturata (VISI-DISI o dissociazioni intercarpiche). **"Dinamiche"**, se la mobilità articolare non è particolarmente alterata e se la sub-lussazione intracarpale può essere evocata o documentata mediante particolari test dinamici e/o esami diagnostici per immagini (rx-grafia, TAC, RMN, scintigrafia etc.).

Per quanto concerne il 3° gruppo di Dobyns, quello delle fratture-lussazioni, si ritiene che il tipo di instabilità che ne conseguono, causa l'intricarsi di fattori osteocartilaginei legati alla frattura, sia semplicemente la conseguenza di un'abnorme risposta cinematica del carpo alla malconsolidazione del radio. Questa condizione, definita "Instabilità mediocarpica post fratturativa" corrisponde al carpo "adattativo" degli autori francesi (12).

Le instabilità carpali discusse in questo studio, non esitano a lesioni legamentose o lussazioni pure. Sono associate e non conseguenti (adattive) alla frattura del radio distale. Presentano, a guarigione della frattura, caratteristiche analoghe a quelle del 1° e 2° gruppo di Dobyns. E, pertanto, rispetto al 3° gruppo, possono essere considerate delle forme intermedie, di transizione. In cui, l'energia traumatica che provoca la frattura completa la sua azione con altre lesioni alle parti molli del carpo, esaurendosi ad un passo dalla lussazione.

Instabilità conseguenti a fratture del radio distale sono state riportate da Jean e Mouchet nel 1919 (13), Dobyns e Linscheid, 1975 (14); Cooney, Dobyns and Linscheid, 1980 (15).

Nel 1972, Linscheid *et al.* (4), descrivevano due casi di instabilità conseguenti a frattura di Colles. Questa questione, tuttavia, non veniva approfondita. A parte, il riconoscimento della già citata instabilità di medio carpica post fratturativa da parte di Taleisnik nel 1984 (16) e la descrizione di Bicherstaff e Bell nel 1989 (17) di un caso di instabilità carpale intrinseca (secondaria, cioè, ad un trauma occorso all'interno del carpo).

L'eventuale associazione con fratture del radio distale è considerata parte del quadro di una "Lussazione Perilunare Posteriore del Carpo", LPPC, complicata da frattura del radio distale (18) (generalmente una frattura da strappo della stiloide a cuneo esterna del radio, per rottura-distrazione del leg. laterale esterno del polso, realizzatasi secondo i meccanismi lesionali individuati da Johnson, Wagner, Mayfield (19, 20)).

In pochi scritti sull'argomento, gli Autori rapportano l'instabilità carpale alla frattura (21) e per quanto ne sappiamo, nessuno ad alcune specifiche fratture, in particolare.

MATERIALI E METODI

In uno studio precedente (22), abbiamo riscontrato un certo numero di soggetti con residui sintomi di instabilità del polso, che avevano riportato fratture poco scomposte in età giovanile. Viceversa, nessuna instabilità è stata riscontrata in soggetti anziani che avevano riportato fratture, anche comminute, in metaepifisi distali del radio osteoporotiche.

Abbiamo riferito questa diversità al fatto che nei soggetti con osso resistente, il trauma iniziale, oltre a provocare la frattura poteva aver determinato anche lesioni a carico dei legamenti del carpo. A differenza dei soggetti anziani, con ossa osteoporotiche, in cui l'energia traumatica si sarebbe esaurita interamente sull'osso, rispettando l'integrità delle parti molli.

Per verificare quest'assunto, e anche per stabilire quali fossero le fratture maggiormente correlate con la residua instabilità carpale, abbiamo rivisto e ampliato la nostra casistica. Pertanto, abbiamo effettuato un sondaggio random su oltre 800 casi presi in cura dal nostro reparto dal 1979 al 1993. Dei 100 pazienti contattati, 93 (follow-up medio 5/6 anni) sono venuti a controllo clinico-rx-grafico. Questi ultimi sono stati valutati secondo i criteri di McBride e Lindstrom (23, 24), con questi risultati: eccellenti 13 (15,5%), buoni 44 (43,3%), mediocri 29 (31,1%), scadenti 4 (4,3%).

Per l'accertamento di instabilità carpali residue, sulle rx-grafie standard abbiamo valutato lo spazio

radio-ulnare distale, l'angolo scafo-lunare, l'angolo luno-capitato, lo spazio scafo-lunato (< di 2 mm) e la continuità dell'arco palmare (alcuni di questi criteri radiometrici sono specificamente diagnostici nell'accertamento delle instabilità carpali in DISI o in VISI) (4).

Avendo il polso sano come riferimento, abbiamo testato la stabilità carpale con il Watson-test (+ nella dissociazione scafo-lunare), con il ballottamento piso-piramidale (+ nella dissociazione luno-piramidale), con il cassetto dorso-volare (+ nell'instabilità di mediocarpica); ricercando la presenza di scatti e/o sublussazioni durante i movimenti di deviazione ulnare e radiale, flesso-estensione, prono-supinazione in condizioni normali e in compressione assiale (25).

Nei casi dubbi per instabilità dinamiche abbiamo effettuato proiezioni rx+grafiche in deviazione ulno-radiale e in flesso-estensione, misurando l'altezza del carpo con l'indice di Youm e Mc Murtry, che esprime la costanza della distanza tra il radio e il 3° metacarpale qualunque sia, sul piano frontale, l'orientamento del polso (26).

Nel gruppo di 93 pazienti abbiamo accertato 28 instabilità carpali (30,1%), così classificate:

– Instabilità radio-ulnare distale	6	(6,4%)
– Instabilità scafo-lunare	5	(5,3%)
– Instabilità medio-carpica	3	(3,2%)
– Instabilità combinate	4	(4,2%)
– Instabilità adattative	10	(10,7%)

Oltre un terzo di questi casi (dieci) si collocava tra i buoni e gli ottimi risultati, ed in effetti, molti di questi pazienti conducevano attività praticamente normali ed erano inconsapevoli del danno residuo, cui, evidentemente si erano adattati. In alcuni di loro, l'unico sintomo avvertito era l'episodica nevralgia del mediano o dell'ulnare (27).

Escludendo le 10 instabilità adattative conseguenti a frattura malconsolidata e un caso di dissociazione scafo-lunare residuata a frattura comminuta del radio distale. Nella metà del resto dei casi (8, pari all'8,5%), la frattura iniziale aveva interessato una porzione limitata, cuneiforme, della superficie articolare del radio distale, lasciando intatta la continuità della metafisi e dell'epifisi: **fratture classificate come "Articolari Semplici" dall'AO, nel gruppo B1 e B2** che comprende le fratture composte e comminute della stiloide del radio, le fratture a stampo (Wedge Fracture) ulnari e le fratture di Barton (28) (Fig. 4).

In un paio di soggetti, le fratture non erano più riconoscibili al controllo rx-grafico odierno e l'instabilità residua era di tipo dinamico.

A scopo esemplificativo mostriamo 2 di questi casi (il 1° e il 3°), messi a confronto con altri 2 casi (il 2° e il 4°) analoghi per patologia, ma con lesioni ultrainveterate, mai trattate.

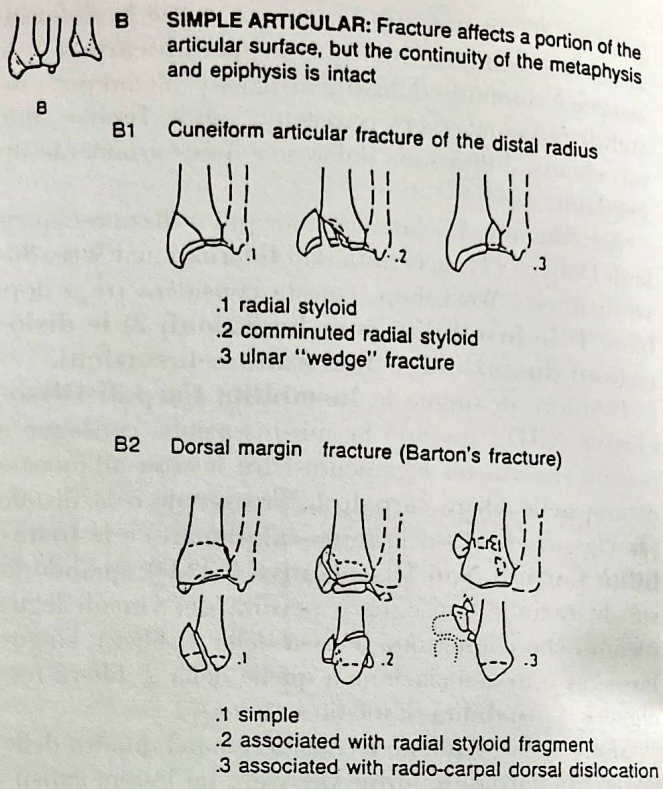

Fig. 4 - Secondo le nostre osservazioni: i tipi di fratture (in osso resistente) facilmente associate a lesioni legamentose del condilo carpale e capaci di condurre a secondarie sindromi da instabilità del polso.

Caso n. 1 - C.M. maschio di anni 43, dentista. Nel 1975, ventenne riportava la frattura longitudinale composta della stiloide del radio distale a dx (Fig. 5a). Trattato in gesso, esitava ottima guarigione della frattura. Nel 1995, perveniva alla nostra osservazione a causa di dolore cronico del polso con cedevolezza e facile faticabilità. All'EO, si evidenziava la positività del test di Watson. La radiografia standard del polso evidenziava alcunché di anomalo; in particolare, nessuna traccia della vecchia frattura. Invece, l'esame rx-grafico dinamico del polso, in deviazione ulnare della mano, e la RMN indicavano la presenza di una dissociazione scafo-lunare (Fig. 5b). Il paziente, venne trattato chirurgicamente con l'artrodesi scafo lunare (Fig. 5c).

Caso n. 2 - A scopo esplicativo, in altro paziente, contadino di 70 anni, le conseguenze molto tardive di una dissociazione scafo-lunare mai riconosciuta, a distanza di oltre 40 anni dalla frattura del radio: il collasso scafo lunare avanzato di Watson (SLAC) (Fig. 6a). A fianco la documentazione rx-grafica dopo l'intervento di exeresi di scafoide + artrodesi luno-capito-uncinato (Fig. 6b);

Caso n. 3 - G.B. maschio di 41 anni, medico di base. Nel 1990, cadendo da un'altezza di 2 metri, ripor-

tava la frattura a stampo ulnare del radio distale (wedge fracture). Nonostante la contemporanea presenza di una dissociazione scafo-lunare non ha voluto essere sottoposto ad intervento (Fig. 7a). A distanza di 5 anni, il controllo rx-grafico evidenzia l'accettabile guarigione della frattura (Fig. 7b). Tuttavia, residua instabilità statica scafo-lunare con iniziale collasso carpale ed evoluzione in DISI (Fig. 7c). L'articolarità del polso è diminuita di 1/3 con dolore al carico e agli estremi dei movimenti.

Caso n. 4 - A scopo esplicativo, in altra paziente casalinga di 62 anni, le conseguenze molto tardive di una "wedge fracture" a distanza di oltre 30 anni dal trauma: l'instabilità della radio-ulnare distale il conflitto ulno-carpale, e l'instabilità mediocarpica "adattiva" responsabile della comparsa di una STC (Fig. 8).

DISCUSSIONE

In accordo con Destot (5), che nei traumi del polso distingue **"l'iperestensione-impattazione"** (generatrice di fratture del radio o dello scafoide) dalla **"iperestensione libera"** (generatrice delle lussazioni peri-

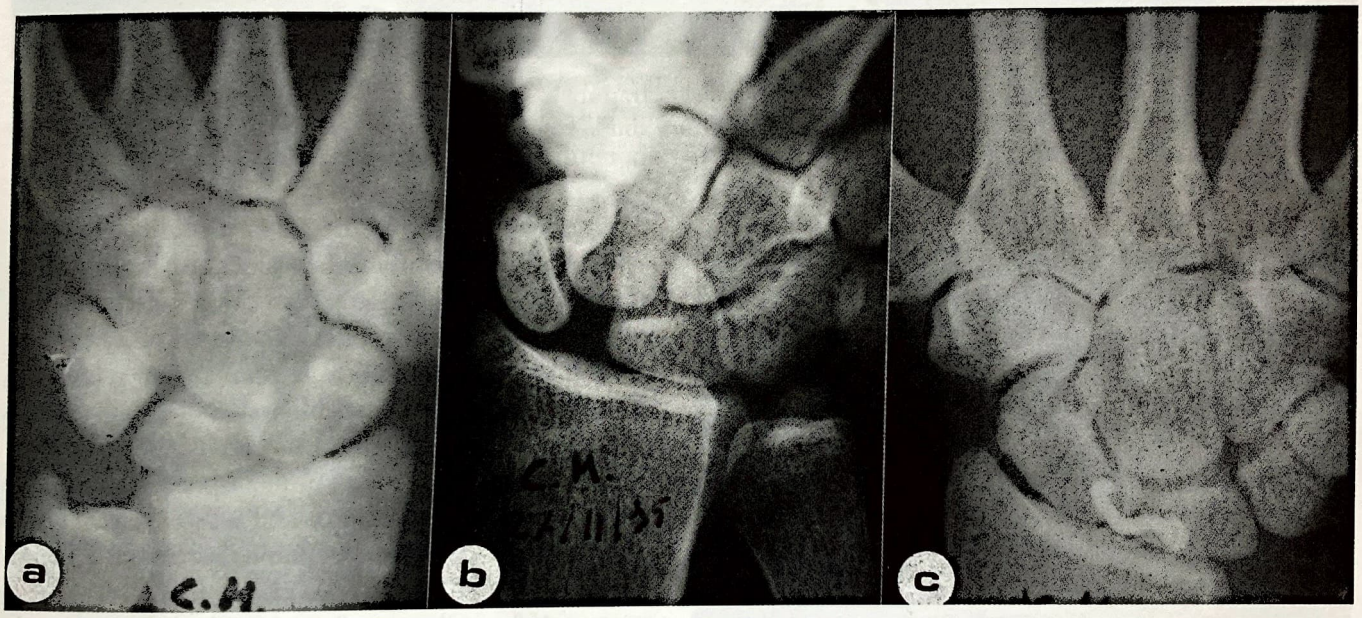

Fig. 5 - Caso n. 1. Frattura longitudinale composta della stiloide del radio (a). 20 anni dopo, carpalgia cronica da instabilità dinamica scafo-lunare (b). Il controllo odierno dopo l'artrodesi scafo-lunare (c).

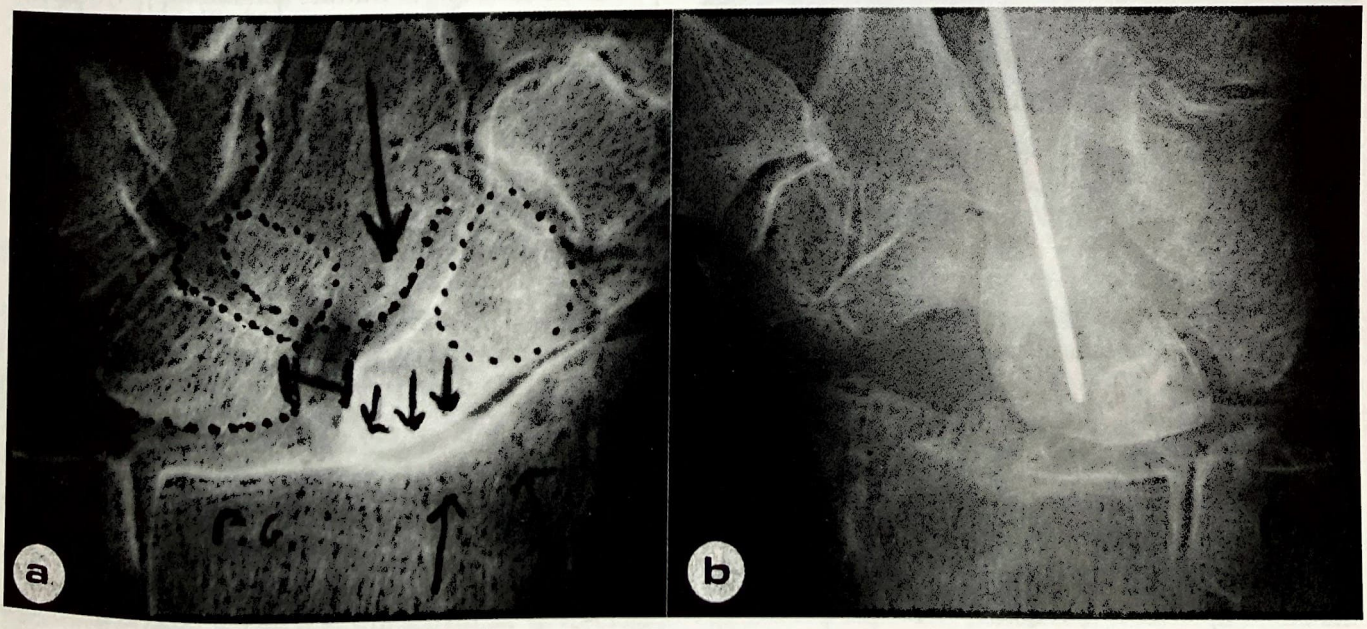

Fig. 6 - Caso n. 2. Dissociazione scafo-lunare evoluta in SLAC a distanza di oltre 40 anni dalla frattura del radio (a). Il controllo post-operatorio, dopo l'exeresi dello scafoide e l'artrodesi luno-capito-uncinato (b).

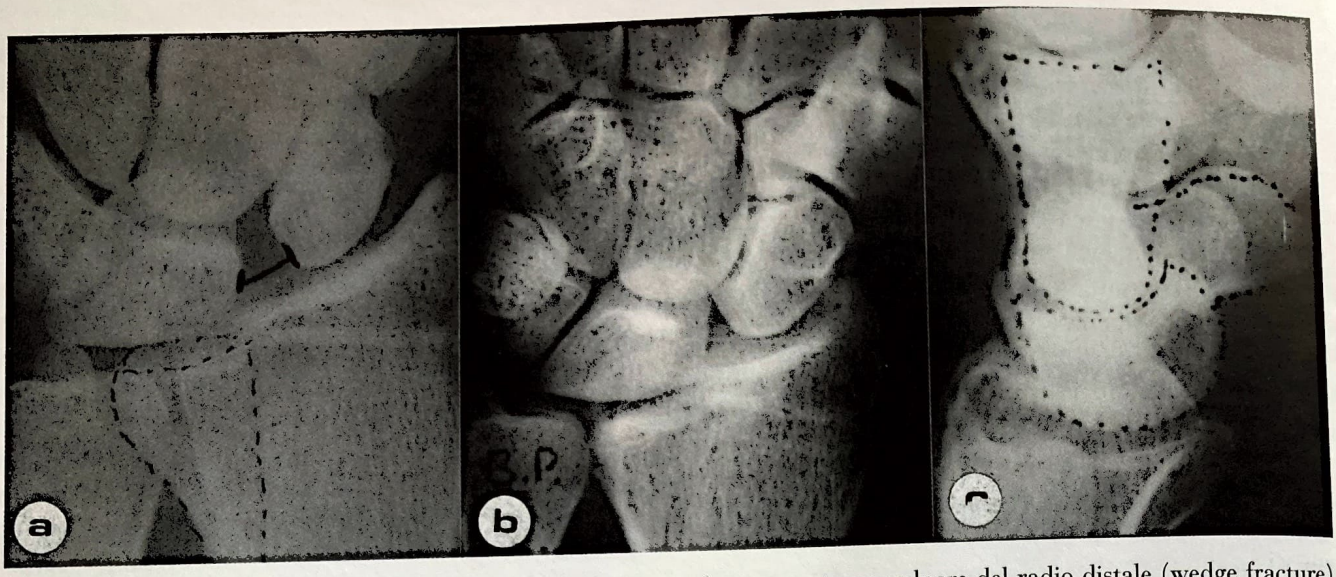

Fig. 7 - Caso n. 3. Dissociazione scafo-lunare contemporanea a frattura a stampo ulnare del radio distale (wedge fracture) (a). A distanza di 5 anni, il buon rimodellamento della frattura con la residua disgiunzione scafo-lunare (b). L'iniziale collasso carpale con evoluzione in DISI (c).

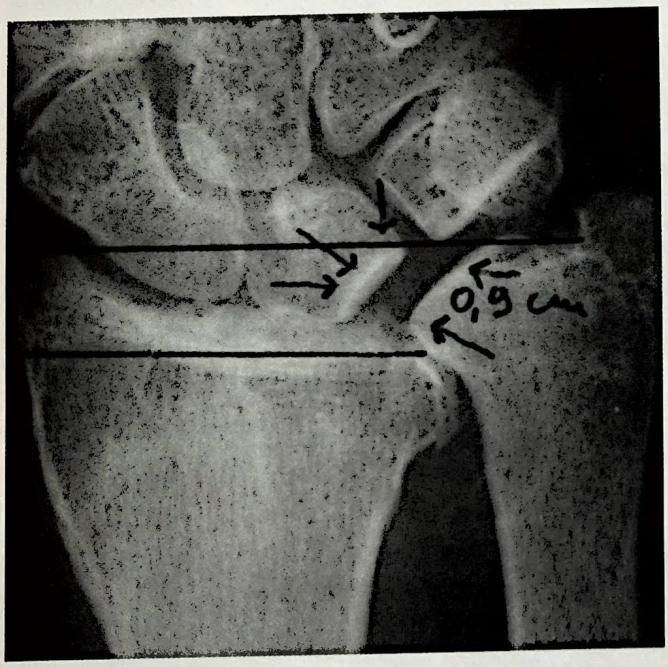

Fig. 8 - Caso n. 4. Conseguenze tardive di una "wedge fracture", 30 anni dopo il trauma: instabilità della radio ulnare distale, conflitto ulno-carpale, instabilità "adattativa" di mediocarpica con comparsa recente di STC.

lunari), assumiamo che il meccanismo traumatico di queste lesioni sia l'impatto della mano con il polso atteggiato in estensione. Tuttavia, la quantità di energia, la posizione relativa del polso (in particolare la sua inclinazione), lo stato di relativa contrazione riflessa dei muscoli, e, in particolare, la resistenza dell'osso in relazione alla qualità dell'apparato legamentoso, determinano il tipo esatto di lesione.

La variabile associazione di questi fattori si traduce, in un spettro continuo di lesioni che vanno dalle semplici distorsioni alle sub-lussazione alle lussazione e fratture lussazioni, più o meno comminute. Tuttavia, in base alla presenza o meno di osteoporosi ed all'entità dell'energia traumatica, la pratica clinica consente di individuare lesioni anatomopatologiche diverse in base all'età del paziente.

Infatti, se, in un diagramma, riportiamo sull'asse delle Y l'entità del trauma e sull'asse delle X il grado di osteoporosi dell'osso, possiamo costruire 2 differenti distribuzioni di lesioni. La prima, una retta (r) passante a 45° per il punto 0, suddivide il diagramma in 2 settori, A e B, e individua le fratture. La seconda, una curva iperbolica (i), individua le lesioni legamentose e le lussazioni. Questa diversa distribuzione dipende dal fatto che le fratture sono in rapporto diretto con le due variabili X ed Y. Al contrario, le lesioni legamentose e le lussazioni sono in rapporto diretto esclusivamente nei confronti dell'energia traumatica mentre hanno un rapporto inverso con il grado di osteoporosi. Ossia, per esempio, una frattura potrà conseguire sia a causa di una elevata energia traumatica in osso normale, sia a causa di una bassa energia traumatica in osso osteoporotico mentre invece, la lesione legamentosa o la lussazione dipenderà esclusivamente dall'entità dell'energia traumatica; risultando, addirittura, impedita da un alto grado di osteoporosi. Dal diagramma si può dedurre che, con l'aumento dell'energia traumatica, nel settore A, tra la retta e il braccio iperbolico rivolto verso l'asse Y, ricadranno gran parte delle lesioni legamentose e/o fratture-lussazioni occorse nell'osso resistente del giovane adulto. Nel settore B, invece, tra la retta e il braccio iperbolico rivolto verso l'asse X, ricadranno gran parte delle fratture nell'osso osteoporotico dell'anziano. Intorno al gi-

nocchio dell'iperbole si attesteranno le lesioni intermedie, rappresentate dalla variabile associazione di lesioni legamentose + fratture radio-carpali. Il grafico ci dice che in osso resistente normale, per alti gradi di energia traumatica è praticamente possibile ogni tipo e associazione di lesioni. Viceversa, con l'aumentare del grado di osteoporosi le eventuali lesioni legamentose associate alle fratture diventano sempre più rare, fino a scomparire del tutto. Le lesioni che ci riguardano sono quelle localizzate intorno il ginocchio iperbolico rivolto nel settore A. Ossia, quelle avvenute in osso resistente con energia traumatica di grado intermedio. In pratica, nell'osso resistente del giovane. In questo, l'energia traumatica dell'impatto, dopo aver determinato una frattura limitata della superficie articolare del radio distale, può trasmettersi lungo i sepimenti legamentosi che separano le ossa del carpo, al punto da spezzarli. Lo stesso trauma nell'anziano osteoporotico determina, invece, la comminuzione dell'epifisi radiale (Fig. 9).

Con Dauphine e Linscheid (29) distinguiamo:

1) Una sindrome da Impattazione dello Scafoide, in cui l'iperestensione si accompagna ad una abduzione e supinazione. Lo scafoide si impatta sul bordo posteriore del radio, generando la frattura della stiloide. La penetrazione istantanea dello scafoide lungo la rima di frattura provoca, con un meccanismo a cesoia la rottura dei legamenti scafo-lunari e, variabilmente, di altri legamenti (radio-scafo-lunare, luno-capitato etc.). La dinamica lesionale tende a propagarsi longitudinalmente nel carpo; provocando disgiunzioni e lesioni legamentose intercolonnari. Infine, l'unica lesione visibile su radiogramma sarebbe la frattura stiloidea. A distanza, a frattura perfettamente guarita possono esitare vari tipi di instabilità: scafo-lunare, luno-capitato, scafo-capitato etc. (Fig. 10a).

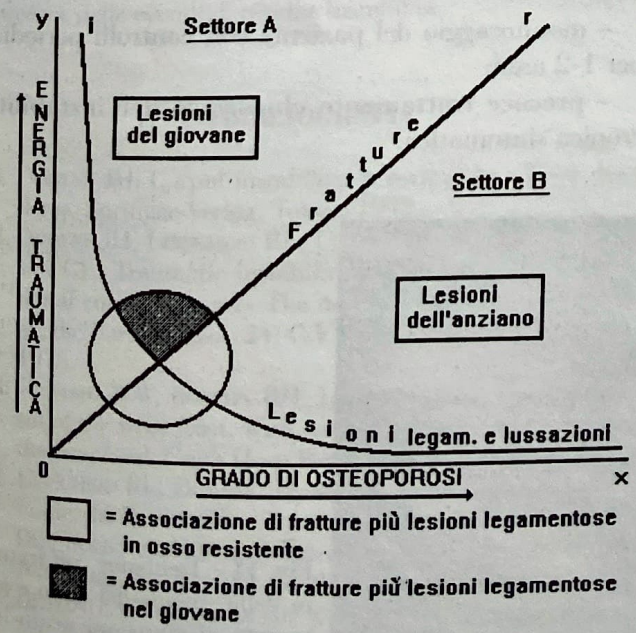

Fig. 9 - Relativamente ai traumi del polso, la pratica clinica consente di individuare lesioni anatomo-patologiche distribuite diversamente, nel giovane o nell'anziano, in base all'entità dell'energia traumatica ed alla relativa resistenza dell'osso (v. testo).

2) Una Sindrome da Impattazione del Semilunare, in cui, con un meccanismo analogo al precedente, il semilunare genera una frattura a stampo sul versante ulnare del radio. Anche, in questo caso, la penetrazione istantanea dell'osso nella rima di frattura provoca lesioni legamentose a trasmissione longitudinale lungo le colonne carpali. A seconda del grado relativo di adduzione, il semilunare potrà dissociarsi dallo scafoide o dal piramidale o, scivolando lungo il bordo ulnare del radio, ledere la fibrocartilagine triangolare fino a provocare una frattura marginale del caput ulnare. A distanza, le instabilità residue potranno essere di vario tipo: scafo-lunare, luno-piramidale, luno-capitato, piramido-uncinato, radio-ulnare distale etc. (Fig. 10b).

I meccanismi lesionali da noi considerati, sono diversi da quelli generalmente accettati nella genesi delle instabilità. Il modello classico di riferimento sono gli studi di Mayfield e coll. (19), fatti, simulando nel cadavere, quadri di lesione perilunare: forzando il polso in progressiva dorsiflessione, deviazione ulnare e supinazione intercarpale, si verificava un quadro riproducibile di lesioni legamentose. La lesione iniziale avveniva a carico del legamento collaterale radiale, progrediva, quindi, con i legamenti radio-capitato e radio-scafo-lunare e, infine, con il legamento interosseo scafo-lunare. Occasionalmente, si potevano associare fratture della stiloide radiale o del piramidale o altre fratture, ancora, dovute ad un meccanismo da strappo.

Questa progressione lesionale a "ventaglio", si realizza su piani trasversali al carpo e pur spiegando la dinamica delle lesioni perilunari, con o senza lussazioni, non rende adeguato conto del tipo di lesioni da noi considerate.

Infatti, la possibilità che con l'impatto si generi instantaneamente una frattura del radio su un piano longitudinale, comporta, almeno all'inizio, un'analoga successione longitudinale di lesioni legamentose e/o ossee nel carpo, mediante un meccanismo a cesoia. Solo secondariamente potrebbero avvenire lesioni da strappo su piani trasversali. In pratica, le prime (e, a volte, uniche) formazioni legamentose a rompersi sarebbero le ultime considerate da Mayfield. Ossia, gli interossei scafo-luno-piramidali.

Ciò spiegherebbe quei casi di instabilità dissociative nella prima filiera (v. il 1° caso) che l'integrità delle contenzioni capsulari pericarpali ha reso del tutto dinamiche e scarsamente evolutive verso la staticizzazione e il relativo collasso carpale.

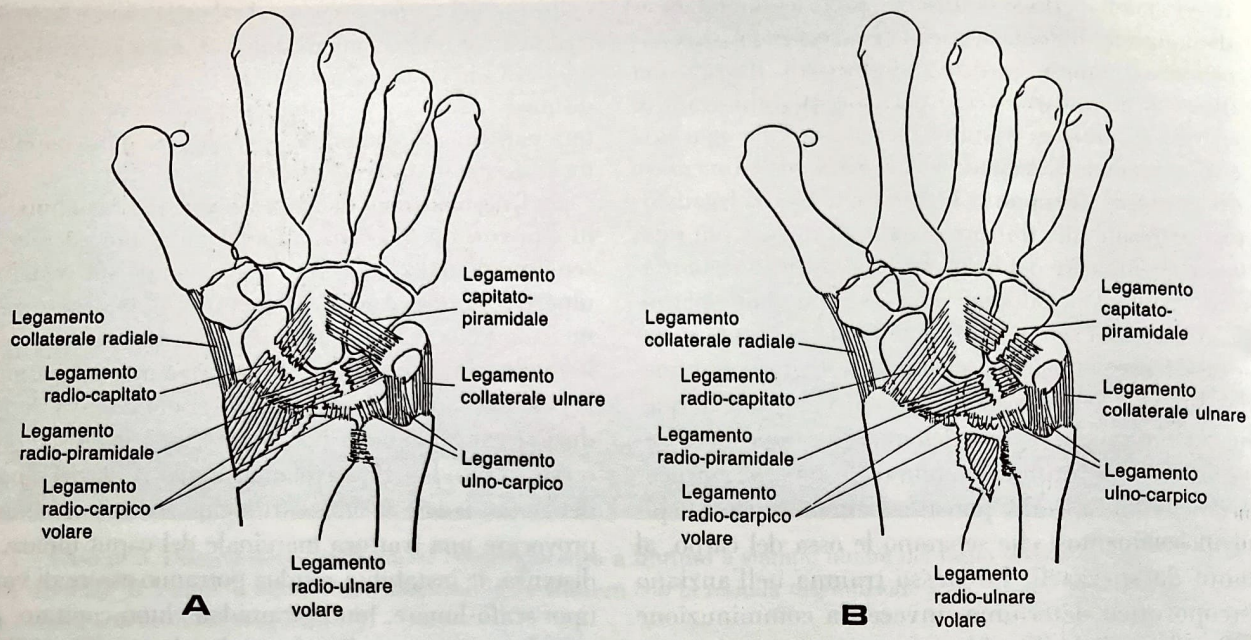

Fig. 10 - a) Sindrome da impattazione dello scafoide; b) Sindrome da impattazione del semilunare (v. testo).

CONCLUSIONI

Quanto suesposto, conduce alla rinnovata cautela nella considerazione e nella cura delle fratture articolari semplici del radio distale, avvenute in soggetti con osso resistente.

L'apparente "semplicità" di queste lesioni può celare una lesione legamentosa ed una instabilità carpale "in fieri" che spesso fa piena mostra di sé a parecchi lustri di distanza dal trauma.

Questa consapevolezza, con le conseguenti implicazioni diagnostico terapeutiche, ci hanno fatto elaborare ed adottare, già da due anni, il seguente protocollo di trattamento da impiegare in soggetti giovani con osso resistente che presentino le suddette fratture:

– indagine TAC o RMN di routine (in caso di lesioni legamentose, prolungare l'immobilizzazione fino a 8-10 settimane dal trauma);

– riduzione ottimale delle fratture e delle disgiunzioni evidenti nelle rx-grafie standard (anche con l'eventuale riparazione chirurgica dei legamenti) (Fig. 11);

– monitoraggio del paziente con controlli periodici per 1-2 anni;

– precoce trattamento chirurgico dell'instabilità cronica sintomatica.

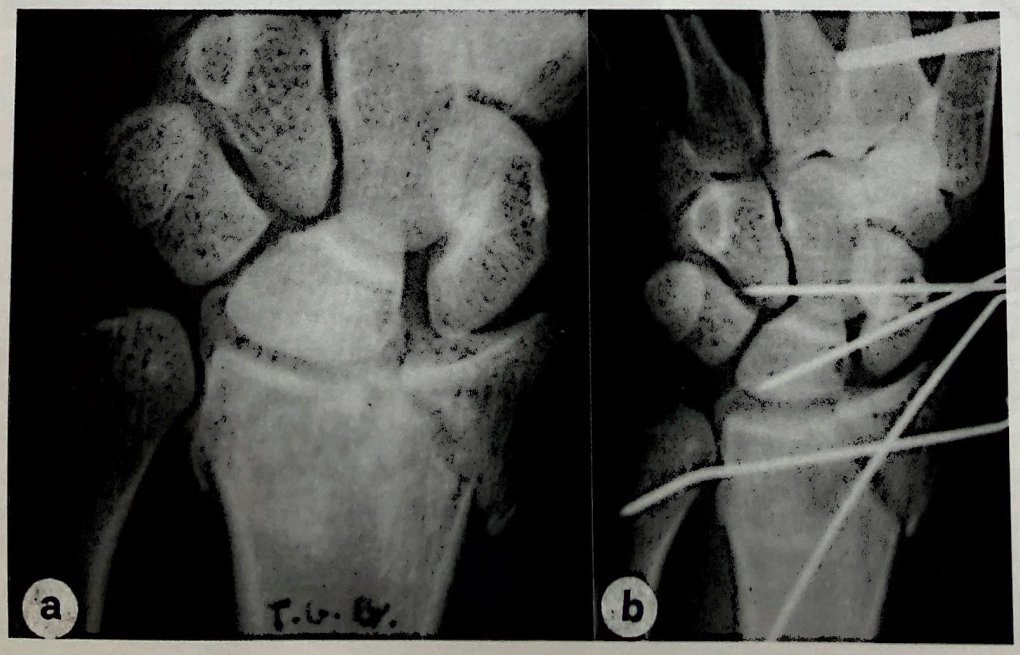

Fig. 11 - Trentenne con frattura della stiloide del radio e associata disgiunzione scafo-lunare (a). In urgenza è stato posizionato un FE di polso ed effettuata la riduzione della frattura e della disgiunzione con fili di Kirschner (b).

Riteniamo questa procedura provvisoria e sicuramente perfettibile. Quello delle instabilità carpali è un capitolo per molti versi ancora poco noto. E, tuttavia, molta di questa patologia può essere minimizzata con idonei trattamenti. Il nostro studio vuole spostare l'attenzione sulla diagnostica e il trattamento precoce di questa patologia. In altro studio, riferiremo sui risultati a lungo termine del nostro protocollo.

RIASSUNTO

Alcuni tipi di fratture articolari del radio distale avvenute in soggetti giovani e con osso resistente possono essere associate alla contemporanea presenza di lesioni legamentose del condilo carpale. In questi casi, finalizzare la cura esclusivamente alla buona guarigione della frattura può non bastare ad impedire la successiva comparsa di sindromi da instabilità carpale. Gli Autori espongono i concetti base di questa patologia, raccordando il modello di cinetica carpale secondo il sistema a "colonne", con il modello, più recente, di cinematica ad "anello". Per stabilire quali siano le fratture maggiormente correlate con una residua instabilità carpale, hanno condotto una verifica in 93 pazienti tratti da un sondaggio random effettuato su oltre 800 casi di fratture del radio distale trattate dal 1979 al 1993. Dall'esame di questa casistica è emerso che le fratture più a rischio per residue instabilità carpale sono quelle classificate come "Articolari Semplici" dall'AO. In merito, vengono riportati alcuni casi esemplificativi. Inoltre, vengono discusse le modalità patogenetiche di queste lesioni che sono, in parte, differenti da quelle generalmente accettate nella genesi delle instabilità. Sulla base di queste considerazioni, viene proposto un protocollo di trattamento da impiegare nei soggetti giovani o con osso resistente che presentino le suddette fratture. Con lo scopo di spostare l'attenzione sulla diagnosi ed il trattamento precoce delle eventuali residue instabilità.

BIBLIOGRAFIA

1. Dobyns JH: Carpal instability. A review. In «Wrist disorders». Springer-Verlag, Tokyo, 1992.
2. Dobyns JH, Linscheid RL, Chao EYS, Weber ER, Swanson GE: Traumatic instability of the wrist. In: «Instructional course lectures» The American Academy of Orthopaedic Surgeon, Vol. 24, C.V. Mosby, St. Louis: 182-199, 1975.
3. Gilford WW, Bolton RH, Lambrinudi C: The mechanism of the wrist joint. With special reference to fractures of the Scaphoid. Guy's Hosp Rep 22: 52-59, 1943.
4. Linscheid RL, Dobyns JH, Beabout JW, Bryan RS: Traumatic. In Bryan RS «Traumatic instability of the wrist. Diagnosis, classification and pathomechanism. J Bone Joint Surg. 54-A: 1612-1632, 1972.
5. Destot EAJ: Injures of the wrist; a radiological study. Ernest Benn, London, 1925.
6. Fisk GR: Carpal instability and the fractured scaphoid. Ann Roy Coll Surg 46: 63-76, 1970.
7. Navarro A: Anales de Institute de clinica Quirurgica y Cirurgia Esperimental. Imprenta Artistica de Dornaleche Huos, Montevideo, 1935.
8. Taleisnik J: The ligaments of the wrist. J Hand Surg 1: 110-118, 1976.
9. Lichtman DM, Schneider JR, Swafford AR, Mack GR: Ulnar midcarpal instability. Clinical and Laboratory analysis. J Hand Surg 6: 515-523, 1981.
10. Alexander CE, Lichtman DM: Ulnar carpal instabilities. Orthop Clin North America 15: 307-320, 1984.
11. Weber ER: Wrist mechanism and its association with ligamentous instability. In Lichtman DM «The wrist and its disorders». W.B. Saunders, Philadelphia, 41-52: 1988.
12. Allieu Y: Table ronde sur l'instabilitè du carpe. Ann Chir Main 3: 281-285, 1984.
13. Yeanne MM, Mouchet A: Les lesion traumatiques fermees du poignet. Presented at the 28th Congress Francais de Chirurgie, Paris, 1919.
14. Dobyns JH, Linscheid RL: Fractures and dislocations of the wrist. In Rockwood CA and Green DP (Eds.) «Fractures». J.B. Lippinedt, Philadelphia: 434, 1975.
15. Conney WP, Dobyns JH, Linscheid RL: Complications of Colles' fractures. J Bone Joint Surg 62A: 613-619, 1980.
16. Taleisnik J, Watson HK: Midcarpal instability caused by malunited fractures of the distal radius. J Hand Surg 9A: 350-357, 1984.
17. Bickerstaff DR, Bell MJ: Carpal malalignment in Colles' fractures. J Hand Surg BV 14B: 155-160, 1989.
18. Tubiana R: Chirurgie de la maine. Tome 1, Masson, Paris: 166-171, 1884.
19. Mayfield JK, Johnson RP, Kilcoyne RN: Carpal dislocations, pathomechanism and progressive perilunar instability. J Hand Surg 5: 226-241, 1980.
20. Wagner CJ: Perilunar dislocations. J Bone Jt Surg 38A: 1198-1207, 1956.
21. Melone CP jr,: Unstable fractures of the distal radius. In «The wrist and its disorders». W.B. Saunders Co., Philadelphia, 1988.
22. Grippi GM, Dettoni A, Milano L, Vella D: Complicanze tardive delle fratture articolari distali del radio. Min Ort 46: 231-237, 1995.
23. Lidstrom A: Fracture of the distal end of the radius. A clinical and statistical study of end results. Acta Orthop Scand (suppl) 41: 1-118, 1959.
24. Sarmiento A, Pratt GW, Berry MC et al: Colles' fractures. Functional bracing in supination. J Bone Joint Surg 57A: 311, 1975.
25. Linscheid RL: Examination of the wrist. In Nakammura R, Linscheid RL, Miura T «Wrist disorders». Springer-Verlag, Tokyo, 1992.
26. Youm A, Mc Murtry RY, Flatt A, Gillepsie TE: Kinematics of the wrist. An experimental study of radio-ulnare deviation and flexion-extension. J Bone Joint Surg 60-A: 423-431, 1978.
27. Grippi GM, Peretti G, Dettoni A: Sindromi canalari associate ad instabilità del polso. Riv. Chir. Riab. Mano Arto Sup. 32 (1): 29-36, 1995.
28. Mueller ME, Nazarian S, Koch P eds: Classification AO des fractures. Les os longs. Springer-Verlag, Berlin, 1987.

Dott. Gaetano Maurizio Grippi
Via dell'Acquedotto 7/1
12051 ALBA (CN)