Riv. Chir. Riab. Mano Arto Sup., 34 (2), 1997, 243-252

Sindrome compartimentale cronica della loggia anteriore dell'avambraccio

Chronic compartimental syndrome of anterior forearm compartment

GRIPPI G.M., PERETTI G., DETTONI A.

Comunicazione al XXXV Congresso nazionale S.I.C.M., Modica 18 - 21 settembre 1997

Parole chiave: sindrome compartimentale, loggia anteriore dell'avambraccio, fatica muscolare, patologia occupazionale, compressione nervosa
Key words: compartmental syndrome, anterior forearm compartment, muscular fatigue, occupational pathology, nerves entrapment

SUMMARY

Compartmental syndromes (cavities syndromes of the french authors) definines the whole of signes derived from a conflict between an osteoaponeurotic cavity and its contents (muscles, vessels, nerves). In the acute form they are generally the result of external aggressions, while in the chronic manifestation derives from repeted muscolar efforts. Authors reports 28 cases of anterior forearm cavity chronic compartmental syndrome (CCS) derived mostly from work pathology. They describes the most important clinical and pathogenetical aspect correlated to the work of the patient as well. They proposes then, some criterias that serves at the formulation of the diagnosis and reports general therapeutical indications while they tecnics and results of surgical decompression (selective fasciotomy) made in 17 cases. Authors thinks that in anterior forearm cavity CCS is possible find several sintoms and pathologies generally looked upon indipendent one another. In the first fases of the disease (especially in young men and women) we can find myalgias, muscolar cramp, tendinits, clerk cramp, roud pronator syndrome, carpal tunnel syndrome and ulnar neuralgias (irritative kind); while, secondarily (especially in mature patients) can give muscolar retractions, carpal tunnel syndrome and ulnar compression at the elbow (compressive kind of frankly insufficient). All these syntoms can manifest oneself isolated or variously combined, with varying course twisted with patient working history. The decoming of the disease certainly is influenced by individual natural predisposition nervertheless are responsible exhausteve works, cultural and ergonomic planning lack and, moreover, working conditions sanitary inspectors negligence. For that reason is important to induce patinet to nofity the problem in its own working circle. Authors believ at last that, when it is necessary, it is important to carry out surgical decompressions, because they are simple, with few contraindications and resolutive in the great part of the cases.

INTRODUZIONE

Le sindromi compartimentali (sindrome delle logge degli Autori francesi) (1, 2, 3) costituiscono un insieme di sintomi esprimenti un conflitto entro una loggia osteoaponevrotica ed il suo contenuto (muscoli, vasi, nervi). Queste sindromi nella forma acuta sono, in genere, la conseguenza di aggressioni esterne (ustioni, compressioni prolungate, iniezioni) ma, soprattutto, fratture (4).

Nella forma cronica sono spesso la conseguenza di sforzi muscolari ripetuti (5, 6, 7, 8, 9, 10, 11, 12, 13).

In questo studio, riferiremo su alcuni casi di nostra osservazione affetti da Sindrome Compartimentale Cronica (SCC) della loggia anteriore dell'avambraccio conseguenti, per lo più, a patologia occupazionale.

Modulo di Chirurgia della Mano, Divisione di Ortopedia e Traumatologia ASL 18, Alba (CN)

RIFERIMENTI ANATOMICI

Una loggia muscolare è un compartimento delimitato da pareti osteofibrotiche e/o aponeurotiche la cui estensibilità è limitata. Il contenuto muscolare è generalmente accompagnato da elementi vascolari e nervosi.

L'avambraccio viene suddiviso in due regioni, l'una anteriore e l'altra posteriore, dalla membrana interossea tesa trasversalmente tra radio e ulna. Ai due lati del versante dorsale dell'ulna si inserisce, a costituire un manicotto, l'aponevrosi antibrachiale.

Nello spazio compreso tra questa e la membrana interossea prendono posto tre logge muscolari: l'anteriore, l'esterna e la posteriore.

La loggia anteriore (Fig. 1), oggetto del nostro studio, contiene tutti i muscoli flessori dell'avambraccio e le strutture vascolari di accompagnamento coi nervi mediano e ulnare.

I muscoli sono distribuiti in due piani: uno superficiale e uno profondo. Il primo con 5 muscoli: pronatore rotondo, flessore radiale del carpo, palmare lungo, flessore ulnare del carpo, flessore superficiale delle dita. Il secondo con 3 muscoli: flessore profondo delle dita, flessore lungo del pollice, pronatore quadrato.

Prossimalmente, il gruppo superficiale di questi muscoli è ricoperto dalla fascia superficiale che, in corrispondenza della piega del gomito, assume l'aspetto di un'aponevrosi. Infatti, quasi fusa coi tendini, aderisce strettamente al piano muscolare venendo ulteriormente rinforzata dall'espansione del lacerto fibroso proveniente dal tendine terminale del bicipite. A questa espansione è deputata, durante lo sforzo muscolare, la messa in tensione della fascia stessa.

La loggia distalmente si restringe a imbuto costringendo i tendini flessori delle dita e il nervo mediano a penetrare nella doccia carpale. Volarmente, in prossimità, la fascia antibrachiale è rinforzata dal palmare lungo e dalle sue espansioni che, nella mano, vanno a costituire l'aponeurosi palmare. Al di sotto di questa, il robusto legamento trasverso del carpo trasforma la doccia carpale in un canale inestensibile (tunnel carpale).

ASPETTI FISIOPATOGENETICI

Nella figura 2 è schematizzato il circolo vizioso patogenetico che conduce alla SCC (1, 14, 15, 16, 17, 18, 19, 20, 21, 22).

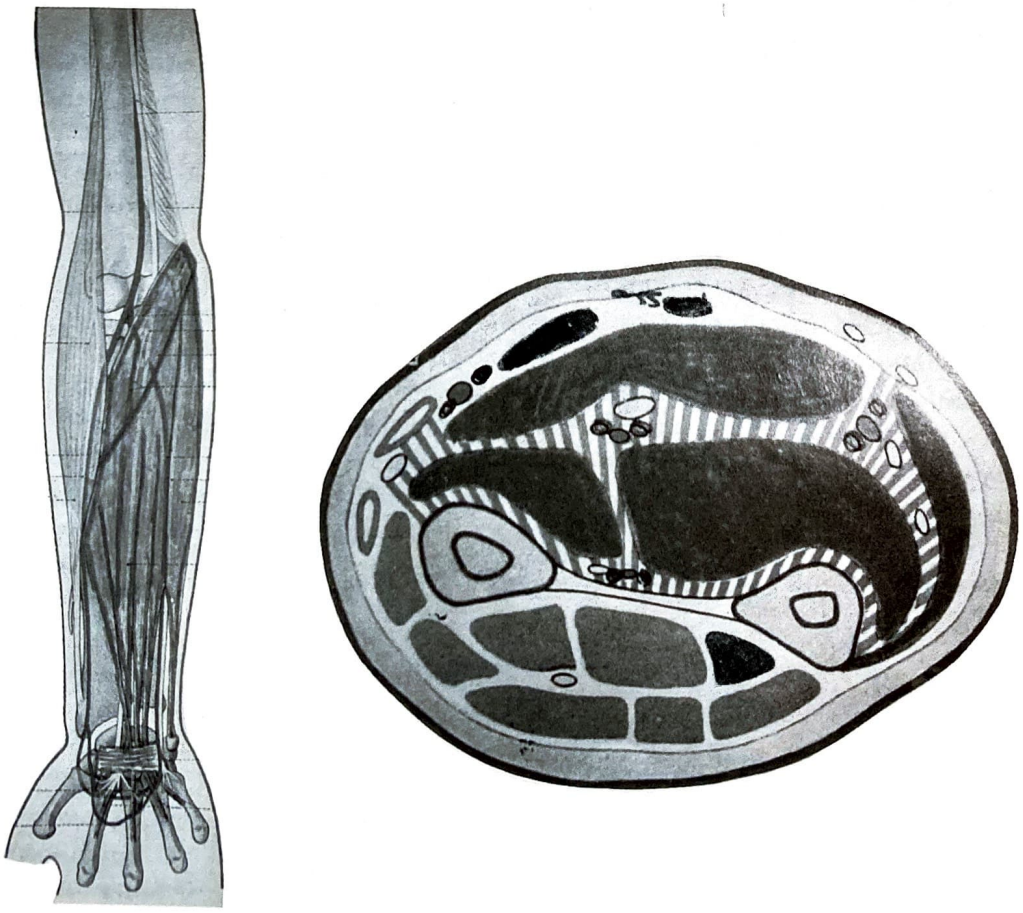

Fig. 1 - Disposizione anatomica della loggia antibrachiale anteriore: questo compartimento è racchiuso nella fascia antibrachiale e contiene tutti i muscoli flessori dell'avambraccio coi nervi mediano e ulnare. Prossimalmente, la fascia è rinforzata dal lacerto fibroso. Distalmente, confluendo nel tunnel carpale, la loggia si restringe ad imbuto.

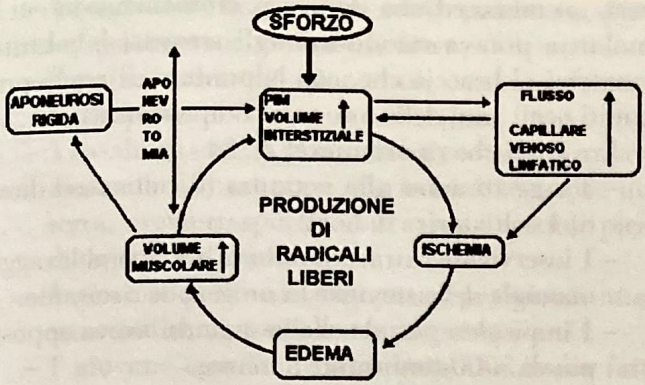

Fig. 2 - Il circolo vizioso patogenetico che conduce alla Sindrome Compartimentale Cronica (ripr. e modif. da E. Med. Chir. App. Loc. 15-110-A-10, 1994). Vedi testo.

Con lo sforzo, il volume del muscolo aumenta dal 20% al 30% del volume iniziale. Quest'aumento, oltre che all'effetto meccanico della contrazione, è dovuto al passaggio di fluidi dai vasi all'interstizio. Ciò provoca un debole aumento della Pressione Intra Muscolare (PIM). Al contempo diminuiscono il flusso capillare, venoso e linfatico.

Normalmente, fra un ciclo di contrazioni e l'altro, i fluidi interstiziali vengono rapidamente assorbiti ed il PIM ritorna alla normalità. Così è in condizioni ottimali, quando il muscolo lavora con una buona perfusione e in condizioni di aerobiosi.

Se, tuttavia, lo sforzo è eccessivo o ripetuto troppo di frequente, in mancanza di adeguate riserve energetiche e/o di abitudine allo sforzo, può crearsi un debito occasionale nel riassorbimento dei liquidi interstiziali con conseguente aumento volumetrico del muscolo.

Normalmente, questo processo avvia il fisiologico aumento della massa muscolare in corso di allenamento. Ma, se ciò non avviene in maniera fisiologicamente lineare e progressiva, oltre una certa soglia critica di adattamento si può determinare un conflitto tra la rigidità dell'aponevrosi da un lato ed il flusso circolatorio e volume muscolare dall'altro.

Ciò può avvenire, più facilmente, in soggetti che presentino dei fattori anatomici, metabolici, o funzionali predisponenti (ad es. un'aponevrosi troppo spessa o troppo rigida, anomalie circolatorie o muscolari etc., il diabete o squilibri idroelettrolitici – nelle donne, in particolare, l'edema premestruale – etc., ipostenia, fatica cronica, inosservanza di congruo riposo, etc.). Inoltre, secondo le nostre osservazioni, in lavoratori manuali (per lo più donne) che svolgono attività più o meno pesanti e gestualità ripetitive in condizioni di relativo digiuno praticato con regimi dietetici incongrui, di solito, per dimagrimento estetico.

In queste condizioni, allora, il più piccolo incremento del volume muscolare può bastare a determinare l'aumento massivo della PIM fino all'ostruzione dei microvasi e al rallentamento/blocco della perfusione. Ma, con l'ipossiemia conseguente a questa ischemia, il muscolo, già sofferente, stenta ad eliminare il potassio e cominciare a lavorare in anaerobiosi producendo acido lattico. E con l'accumulo di lattato e ioni K si generano dolori, spasmi, contratture e un edema interstiziale che aumentano ulteriormente il volume muscolare e con esso la trazione esercitata sul tessuto collagene aponevrotico e così via, di seguito in progressione, in un circolo vizioso che può essere (inizialmente) interrotto solo dal blocco dell'attività (23, 24, 25).

Recenti acquisizioni e ricerche (31, 32) indicano che le suddette alterazioni vengono ulteriormente incrementate quando queste anomale condizioni di perfusione e metaboliche del muscolo finiscono col favorire la produzione e l'accumulo di radicali liberi (come 02.- e 0H-). Queste molecole, com'è noto, sono altamente reattive e sarebbero in grado di modificare, fino a danneggiarla, l'ultrastruttura molecolare dell'impalcatura collagene e cellulare dei tessuti in cui la loro produzione sia in eccesso o non sufficientemente smaltita. Nel caso del muscolo, sotto forma di un danno ossidativo condizionato dallo stress, sostenuto dalla carenza (relativa o assoluta) di antiossidanti (vit. E e C) e di adeguati substrati energetici, enzimatici e plastici a livello intracellulare (soprattutto nei mitocondri) e, in particolare, dalla mancanza di riposo. Non abbiamo dati bioptici, tuttavia è molto probabile che i danni ultrastrutturali possano somigliare a quelli presenti nella c.d. Sindrome da fatica cronica (CFS) (33, 34) con: alterazioni morfostrutturali del sarcomero, degenerazione grassa e rigenerazione fibrosa, pleiomorfismo dei mitocondri, inversione del rapporto citocromo ossidasi/succinato deidrogenasi, riduzione di alcune attività enzimatiche mitocondriali ed incrementi della delezione comune 4977 bp del DNA mitocondriale da 150 a 3000 volte i valori normali.

Pertanto, in carenza di un congruo periodo di tregua (capace di ricostruire le riserve energetiche di glicogeno di far riassorbire il surplus di liquidi e l'edema interstiziale di normalizzare i meccanismi enzimatici antiossidanti mitocondriali e di riparare le strutture ossidate), questa situazione, inizialmente solo funzionale, può, in tempi più o meno rapidi, cronicizzarsi e stabilizzarsi con *alterazioni strutturali definitive ed irreversibili come l'aumento della densità dell'impalcatura connettivale con rigidità delle aponevrosi, fenomeni di retrazione dei muscoli, l'ispessimento e/o l'ipertrofia dei tendini e delle loro guaine, e financo dei nervi e dei vasi che attraversano il compartimento interessato* (21).

In tal caso, il dolore muscolare tende a cronicizzarsi, scatenato anche da piccoli sforzi e, spesso, si sovrappone e/o si confonde a sintomi francamente nevralgici.

Alla lunga, nemmeno il riposo, anche se assoluto e protratto è sufficiente al recupero e basta a bloccare l'autoaggravamento della sintomatologia ormai scatenata da ogni ripresa dell'attività o anche dal semplice movimento e, nei casi più gravi, stabilmente presente anche a riposo (22).

A questo punto, allora, l'unica soluzione valida rimane l'ampliamento dello spazio del compartimento, ottenibile con la fasciotomia (1, 15, 18, 26, 27).

ETIOLOGIA E CASISTICA

Relativamente alla loggia anteriore dell'avambraccio, questa contiene, come già detto, i flesso-pronatori dell'avambraccio, i flessori del polso e delle dita e i nervi mediano e ulnare.

Il suddetto gruppo di muscoli viene adoperato in tutte le attività manuali che comportano dei movimenti di pronazione dell'avambraccio e/o flessione del gomito e/o del polso e/o delle dita. Molte attività lavorative si svolgono con movimenti reiterati, spesso contro forti e/o variabili resistenze, di questo tipo.

E, infatti, nella nostra casistica di 27 casi selezionati per questo studio, abbiamo diagnosticato la SCC della loggia anteriore dell'avambraccio, generalmente presente nell'arto dominante di soggetti la cui principale attività implicava o aveva implicato lo svolgimento di tutti o di alcuni dei suddetti movimenti in modo continuo e ripetitivo, spesso per mesi o anni; e, almeno in alcune circostanze scatenanti, con ritmi particolarmente gravosi ed esaustivi (ad eccezione di 2 casi, un uomo ed una donna ex eroinomani, in cui la malattia poteva ricondursi agli stravasi e continui ematomi al braccio che, con le punture, si erano procurati negli anni della loro tossicodipendenza).

Fra i casi che riportiamo (Fig. 3):

- 3 soggetti adusi alla potatura (2 coltivatori diretti, 1 coltivatrice di fiori;
- 1 inserviente extracomunitaria addetta al lavaggio manuale delle stoviglie in un grande ristorante;
- 1 impiegata postale che in 4 giorni aveva apposto più di 5000 timbrature a mano;
- 3 operaie della stessa fabbrica adibite alla rifinitura, con forbici, di rivestimenti in gomma per auto;
- 3 soggetti stabilmente adibiti al sollevamento e trasporto di piccoli carichi (1 muratore, mattoni; 1 postino, pacchi; 1 tipografo, libri);
- nella stessa grande industria dolciaria: 1 operaia addetta all'avvitamento manuale dei coperchi di voluminosi recipienti; 3 operaie adibite alla cernita manuale, sui nastri trasportatori, dei dolci avariati; 1 operaia addetta all'apertura e successivo imballaggio di scatole di cioccolatini;
- 1 inserviente di un grande albergo addetta al rifacimento dei letti;
- 1 operaia di un impresa di pulizia che per 9 ore al giorno, per 2 settimane di fila, aveva lavato i vetri a specchio della facciata di un edificio sede di banca;
- 1 operaio di un'officina addetto alla verniciatura a spruzzo delle auto riparate;
- 1 ex autotrasportatore che per 20 anni aveva guidato di tutto;

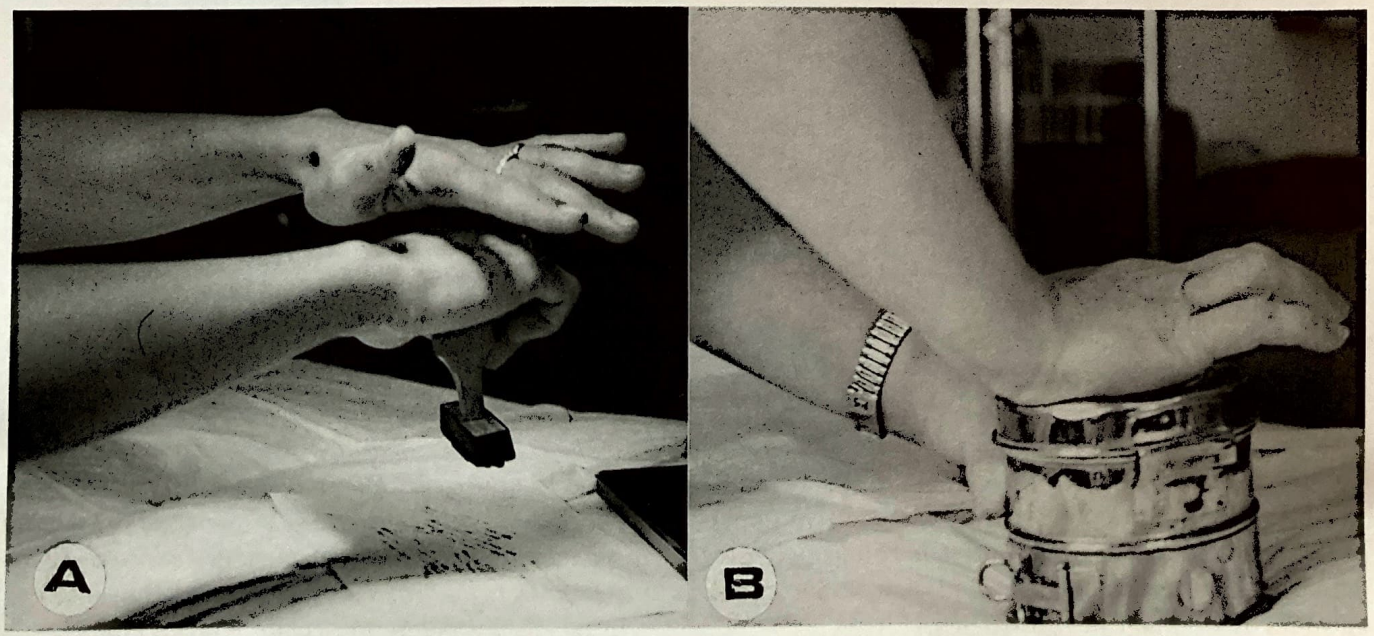

Fig. 3 - Due dei nostri casi che mimano alcuni gesti della loro attività lavorativa, durante una visita ambulatoriale.
A) L'impiegata postale che in 4 gg. aveva apposto più di 5000 timbrature a mano.
B) L'operaia addetta all'avvitamento manuale dei coperchi di voluminosi recipienti.

- 1 contadino che per anni aveva guidato e spinto la falciatrice meccanica e la fresa;
- 2 pettinatrici che, per anni, avevano fatto le schampiste;
- 1 casalinga che, di punto in bianco per più giorni, aiutando il marito e i muratori a costruire una serra, aveva trasportato e scaricato carriole piene di terra e di detriti;
- 1 giovane patito del computer, per giorni interi attaccato al mouse del suo personal;
- 1 giovane esordiente musicista che aveva fatto troppo esercizi alla chitarra.

In 17 di questi casi è stato effettuato un intervento decompressivo.

CLINICA

Le manifestazioni cliniche che definiscono questo complesso sindromico, pur nella loro variabilità di esordio, di decorso e di esiti, risultano accomunate da 3 criteri principali:

1) il **criterio del rapporto anamnestico** diretto con l'attività occupazionale;
2) il **criterio topografico** della comune sede di origine nel compartimento anteriore dell'avambraccio;
3) il **criterio patogenetico** comune riconducibile allo sforzo e alla fatica muscolare cronica.

Un quarto criterio, secondario e a posteriore, è quello *ex juvantibus* ottenuto dalla remissione della sintomatologia clinica nei vari casi in cui viene pratica la decompressione chirurgica al livello sintomatico.

Comunque, *è il dolore a dominare la scena clinica.* Questo, più o meno accentuato segue, immediatamente o dopo qualche giorno, lo sforzo muscolare ed è *spesso preceduto dalla sensazione di fastidio, tensione o pesantezza riferita da qualche parte, nel braccio.*

Questo dolore, quasi sempre mal localizzato, sembra irradiarsi verso la mano o risalire verso la spalla e il tratto cervicodorsale; a volte, fastidiosamente, pare accentuarsi in qualche parte del dorso o dell'emitorace simulando un'origine locale. In qualche caso tende ad aumentare di notte, soprattutto se durante il giorno si è molto lavorato, assumendo carattere sordo, pulsante o crampiforme accompagnandosi talora a formicolio e a disestesie del mediano o dell'ulnare o di tutta la mano, "a guanto".

Di giorno, la tensione crampiforme spesso limita lo svolgimento delle consuete attività e, nei vari soggetti, possono manifestarsi vari impedimenti: nello scrivere, nel suonare al pianoforte, nel cucire o sferruzzare a maglia, nel tenere le forbici in mano. *L'attività principale, soprattutto, risulta particolarmente gravosa e, in qualche caso, intollerabile.*

Di rilievo il fatto che in molti pazienti, a meno che non si rivolga la loro attenzione e non vengano espressamente interrogati in merito, quasi mai è già presente la consapevolezza del rapporto esistente fra l'attività svolta e i sintomi lamentati, da essi attribuiti, per lo più e in prima istanza, ad "artrosi" o generici "reumatismi".

E talvolta, soprattutto nei casi di più lunga durata o nei soggetti economicamente deboli, l'incertezza sul proprio futuro e validità lavorativa può generare frustrazioni, disagi affettivi e manifestarsi con sintomi depressivi o ipocondriaci, per cui non di rado questi pazienti finiscono con l'essere considerati (anche da loro medesimi) dei nevrotici affetti da turbe psicosomatiche.

L'esame obiettivo, spesso evidenzia un certo aspetto ipertrofico prossimale dell'avambraccio (in alcuni soggetti, del tipo "Braccio di Ferro"; in altri con la presenza di una fossetta, più o meno accentuata, appena distalmente l'epitroclea ed espressione della trazione del lacerto fibroso), distalmente può essere presente un bombè volare, all'attaccatura del polso (espressione dell'ipertrofia dei flessori o del pronatore quadrato). In qualche caso, il reticolo sottocutaneo delle vene può essere più evidente del normale.

Palpatoriamente può essere presente una certa tensione sull'intero compartimento con dolorabilità diffusa o, più di frequente settoriale e in tal caso, accentuata alla pressione locale sul decorso dei muscoli che sono stati maggiormente attivati e sofferenti. Non raramente, vi può essere la positività del segno di Tinel con fenomeni disestesici sul tragitto del mediano e/o dell'ulnare.

Molto schematicamente, possono riconoscersi le seguenti condizioni "tipo" (in realtà, è molto più facile incontrare situazioni spurie).

1) Dolorabilità sul lacerto fibroso o all'origine del flessore ulnare del carpo accompagnata o meno da disestesie sull'ulnare. Più di rado, e solo in casi trascurati, inveterati o in esiti, segni EMG, rispettivamente, di tipo irritativo, compressivo o deficitario.

In questo caso, l'attività occupazionale dovrebbe essersi svolta in semiflessione del gomito e del polso con l'avambraccio semipronato contro variabili resistenze e vibrazioni (nella nostra casistica l'autotrasportatore, il contadino della falciatrice etc.).

2) Dolorabilità sul flessore radiale del carpo o sul flessore lungo del pollice (talora con aspetti tendinosici).

In questo caso, l'attività dovrebbe essersi svolta in semiestensione del gomito con attività flesso-adduttorio del polso e/o del pollice contro variabili resistenze (es. la timbratrice postale, la massaia della carriola, il giovane musicista, etc.).

3) Dolorabilità sul pronatore rotondo. In questo caso, l'attività occupazionale dovrebbe essersi svolta in semiestensione del gomito con movimenti di prona-

zione contro resistenza (es. la coltivatrice di fiori, la lavapiatti, la lavavetri). In questi casi, non di rado, coesistono fenomeni disestesici sul mediano che nella maggioranza non hanno rilievo EMG e che *possono assumere la veste clinica della sindrome del pronatore rotondo o del crampo dello scrivano.*

4) **Dolorabilità al 3° medio antibrachiale.** In questo caso, l'attività occupazionale dovrebbe essersi svolta con il massivo impegno dei flessori delle dita (es. il contadino potatore, le operaie taglia gomma, le operaie cerca dolci, le pettinatrici, etc.).

In quest'ultimo caso, molto spesso, coesiste precocemente la nevralgia del mediano con rapida insorgenza dei segni EMG di Sindrome del Tunnel Carpale.

Questa specifica sofferenza nervosa ha patogenesi analoga a quella solitamente invocata per la STC idiopatica (28, 29), e consegue all'aumento pressorio dei fluidi interstiziali che accompagna il decorso della SCC. Questi, defluendo lungo i tendini le loro guaine e lo stesso mediano, ne provocano l'imbibizione e poi (lentamente), mediante i meccanismi succitati, anche l'ispessimento e ciò finisce col colmare a dismisura lo spazio disponibile nel tunnel per il nervo.

Pertanto, è nostro convincimento che la Sindrome Compartimentale Cronica della loggia antibrachiale anteriore, in atto o in esiti, sia (o la stessa malattia, o) una delle cause più importanti e frequenti nel determinismo della Sindrome del Tunnel Carpale cosiddetta idiopatica o essenziale, in special modo quando questa interessa lavoratori/trici manuali e/o massaie e quando è colpito, in prima istanza e senza altri plausibili motivi, l'arto dominante.

Tuttavia, al di là della sovrapposizione più o meno frequente e/o tardiva di sintomi di sofferenza nervosa rimane il fatto che il dolore e il danno iniziali prendono avvio dai muscoli. Infatti, almeno agli esordi, il sintomo predominante è la mialgia e la dolorabilità sulle aponeurosi. E questo dolore, in fase di stato, può essere espressamente evocato dalle manovre di stiramento praticate sul muscolo interessato (Strecting test). A questo segno, non raramente, si associa una minima retrazione contratturale, facilmente rilevabile comparando l'arto sano controlaterale. In presenza di questi segni la diagnosi è molto probabile (Fig. 4).

Meno affidabile, anche se specifica per la diagnosi in caso di riscontro positivo, è la misurazione della PIM.

Secondo i dati della letteratura (1, 7), nella loggia antibrachiale anteriore del braccio, la pressione a riposo di un normale paziente è compresa tra 4 mmHg e 14,5 mmHg; nella SCC tra 6 mmHg e 31 mmHg; durante o dopo lo sforzo muscolare tra 32 mmHg e 58 mmHg.

Per verifica, abbiamo effettuato la determinazione della PIM in 11 dei nostri pazienti operandi utilizzando la metodica di Witheside (15) sec. questo protocollo:

- determinazione PIM a riposo;
- determinazione PIM durante lo Strecting test;
- determinazione PIM dopo sforzo muscolare protratto per 5 minuti (o fino ad insorgenza del dolore).

Le misurazioni, sono state controllate anche sul lato sano. E l'esercizio consisteva nello strizzare e rilasciare una pallina di gommapiuma fra le dita mentre, in sincronia, erano effettuati movimenti di prono-supinazione del polso.

In tabella 1 sono riportati i valori medi riscontrati.

In media nel complesso dei pazienti abbiamo riscontrato un modesto differenziale di 2-4 mmHg fra i due lati esaminati. Infatti, a differenza di quanto accade nella sindrome compartimentale acuta, caratterizzata dall'aumento rapido e massivo della PIM, nella SCC l'aumento della PIM è lento, labile, smorzato e solo raramente con decorso sub-acuto, poiché episodicamente correlato alla reiterazione e/o all'entità variabile dello sforzo muscolare e, infine, condizionato dalla progressione temporale del danno microcircolatorio e strutturale via via accumulato.

Inoltre, se consideriamo l'estrema variabilità dei valori normali tra i diversi soggetti e tutti i fattori tecnici (posizionamento dell'ago, dell'arto, disagio del paziente, etc.), che possono inficiare il risultato delle misurazioni, abbiamo concluso che, nel singolo caso, bisogna dare a queste misurazioni un valore molto relativo.

Fig. 4 - Manovra dello Strecting test. A questo segno, non raramente (come è evidente a dx. nel caso illustrato) si associa una minima retrazione contratturale, facilmente rilevabile comparando l'arto sano controlaterale.

Tabella 1

Media PIM su 11 pazienti	Lato sano	Lato affetto
A riposo	11 mmHg	13 mmHg
Durante strecting test	58 mmHg	62 mmHg
Dopo sforzo	52 mmHg	55 mmHg

Per questo motivo riteniamo che la diagnosi di SCC debba essere affidata, soprattutto alla clinica e che debba essere fatta per esclusione motivandola in termini probabilistici sulla base di alcuni criteri che, così, possiamo riassumere:

1) *anamnesi positiva per sforzi o fatica muscolare cronica occupazionale;*
2) *disegno molto accentuato e/o aspetto ipertrofico della masse muscolari;*
3) *sensazione di tensione alla palpazione dei muscoli esaminati;*
4) *dolore mialgico e/o aponeurotico alla pressione locale (pseudo Tinel);*
5) *positività dello strecting test;*
6) *differenziale PIM arto sano/arto affetto +3 mmHg;*
7) *segni EMG di sofferenza nervosa di mediano e/o ulnare;*
8) **attenuazione della sintomatologia con l'immobilizzazione e/o l'assoluto riposo protratti per almeno 2 settimane).**

Il riscontro positivo di almeno la metà di questi criteri rende altamente probabile (quasi certa) la diagnosi.

PRINCIPI DI TERAPIA

In tutti i nostri casi il primo approccio terapeutico è stato la messa a riposo con tutori (polsieri, gomitiere, etc.), l'astensione dal lavoro e la prescrizione di FANS, antiedemigeni, vitamine (in particolare vit. C - 100 mg. die x 30 gg. (30) e di vit. E - 300 mg die x 30 gg.), sali minerali e in qualche caso di cortisonici per via orale.

Nei casi ribelli a queste terapie abbiamo immobilizzato l'arto in gesso omerale-metacarpale per periodi di tempo variabile da 2 a 8 settimane (a secondo dei casi); consigliando, al termine, cicli di FKT e il cambiamento della mansioni lavorative.

A coloro che fin dall'inizio avevano segni EMG indicativi di sofferenza nervosa o agli altri che non ottenevano stabile beneficio dopo un periodo minimo di suddette cure protratto per almeno 6 mesi è stato consigliato l'intervento decompressivo.

INDICAZIONI E TECNICA CHIRURGICA

Abbiamo praticato interventi di fasciotomia selettiva adattandoli alla sintomatologia specifica manifestata dal paziente, secondo questo schema (Fig. 5):

– sezione del lacerto fibroso e aponeurectomia prossimale longitudinale mediana *in caso di sintomatologia sui muscoli epitocleari;*

– sezione del lacerto fibroso e fasciotomia a livello dell'arcata del cubitale anteriore con lisi dell'ulnare *in caso di concomitante nevralgia o EMG positivo* per sofferenza nervosa al gomito;

– fasciotomia longitudinale mediana al 3 medio dell'avambraccio in caso di sintomatologia sui flessori delle dita associata alla sindesmotomia del ligamento trasverso del carpo e lisi del mediano *in caso di concomitante nevralgia o EMG positivo per STC.*

In un caso, abbiamo effettuato l'allungamento a Z del flessore radiale del carpo per evidente retrazione dello stesso.

In due casi, attraverso la medesima via di accesso impiegata per la fasciotomia mediana prossimale, abbiamo effettuato, in contemporanea, l'aponeurotomia inserzionale degli epicondiloidei, per associati sintomi da epicondilite.

Dopo l'intervento i pazienti hanno mantenuto il gesso o la valva per 20 gg. ed è stato loro vietato la ripresa della precedente attività lavorativa nei successivi 3 mesi.

RISULTATI

Il primo intervento codificato lo abbiamo effettuato nel 1991. Abbiamo rivisto o contattato i nostri 17 casi operati, con un follow-up medio di 18 mesi. I pazienti sono stati valutati in relazione ai seguenti parametri:

– grado di soddisfazione;
– persistenza di dolore;
– recupero della forza;
– stato della cicatrice;
– ripresa della precedente attività lavorativa.

Con questi risultati:

In 1 caso (5,8%), la paziente (la coltivatrice di fiori) non era soddisfatta, lamentava la persistenza di dolore e l'attenuazione della forza, tuttavia continuava la precedente attività lavorativa.

In 4 casi (23,5%) la soddisfazione era parziale per residua dolorabilità allo sforzo (3 casi) e attenuazione della forza. In (1 caso) residuava una brutta cicatrice. Due di loro avevano cambiato l'attività lavorativa.

In 9 casi (53%) la soddisfazione era piena pur presente una certa perdita della forza muscolare. Tre di loro avevano cambiato attività lavorativa. Noncuranti della cicatrice.

In 3 casi (17,6%) piena soddisfazione con buon recupero della forza. Uno di loro aveva cambiato attività lavorativa.

CONCLUSIONI

A conclusione di questa disamina **sembra possibile riconoscere**, facenti parte della SCC della loggia anti-

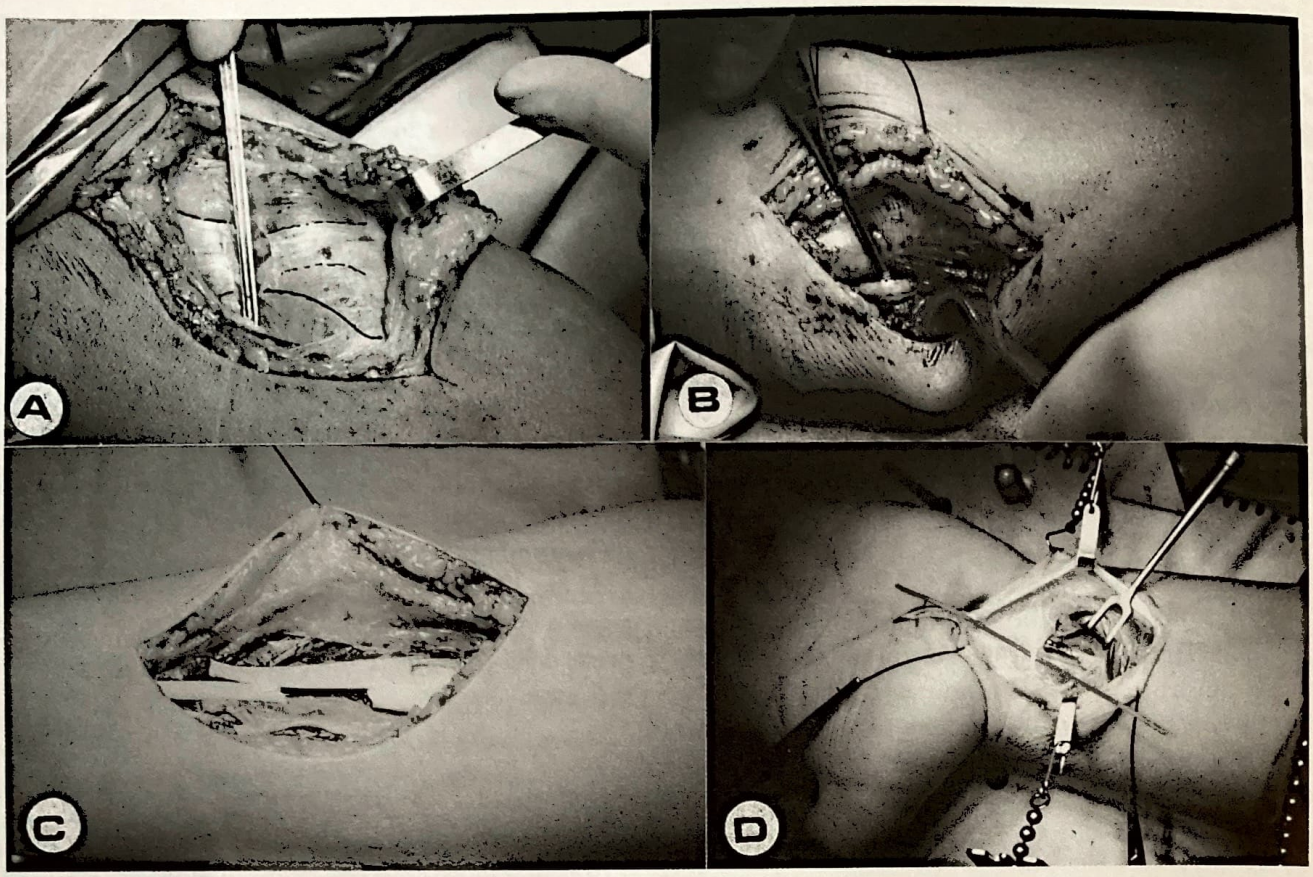

Fig. 5 - Indicazioni e tecnica degli interventi di fasciotomia selettiva:
A) sezione del lacerto fibroso e aponeurotomia prossimale longitudinale mediana in caso di sintomatologia sugli epitrocleari;
B) fasciotomia a livello dell'arcata del cubitale anteriore con lisi dell'ulnare se nevralgia o EMG positivo per sofferenza nervosa al gomito;
C) fasciotomia longitudinale al 3° mediano antibrachiale in caso di sintomatologia sui flessori delle dita (nel caso illustrato, inoltre, è stato praticato l'allungamento a "Z" del flessore radiale del carpo per evidente retrazione dello stesso).
D) Sindesmotomia del ligamento trasverso del carpo in caso di concomitante STC.

brachiale anteriore, **numerosi sintomi e affezioni generalmente considerate in modo indipendente**.

Tuttavia, come già detto, **il criterio anamnestico, topografico, patogenetico ed ex juvantibus sembrano stabilire che trattasi di un medesimo processo patologico, scatenato dallo sforzo, dalla fatica cronica o dalla ipertrofia da abuso delle strutture muscolari presenti all'interno della loggia** che, per incompatibilità con lo spazio a disposizione, crea le premesse locali per lo sviluppo ed il manifestarsi di una ricca e polimorfa sintomatologia capace di esprimersi nei vari individui e nel tempo in vario modo; con uno spettro di possibilità mutevoli nel decorso e nella gravità.

Così, all'esordio, soprattutto nei soggetti giovani e nelle donne sono presenti mialgie, crampi muscolari, tendinopatie, crampo dello scrivano, sindrome del pronatore rotondo STC e sofferenza dell'ulnare al gomito (di tipo irritativo). Mentre in esiti, soprattutto nei meno giovani, sono presenti retrazioni muscolari, STC e sofferenza dell'ulnare al gomito (di tipo compressivo o francamente deficitario).

Ognuno di questi sintomi può manifestarsi isolatamente o in varia associazione nello stesso individuo, spesso con fasi diverse e alterne nel tempo e con decorso variabile intrecciato alla storia lavorativa del paziente.

A questo proposito, certamente nel determinismo della malattia influiscono indubbi fattori di predisposizione individuale. Tuttavia, turni di lavoro esaustici, assenza di cultura e pianificazione ergonomica e, anche, la trascuratezza degli addetti al controllo sanitario degli ambienti di lavoro sono sicuramente una causa, per lo meno predisponente. E ciò, particolarmente, in taluni contesti socio-culturali ed economici avanzati in cui vi è la tendenza a considerare l'uomo al servizio della macchina e non, viceversa.

Per questo motivo, crediamo sia sempre opportuno informare il paziente sulla realtà specifica del suo problema, inducendolo a segnalarlo nel proprio ambiente di lavoro.

Infine, per quanto riguarda gli aspetti terapeutici riteniamo che, quando divenuto necessario, non bisogna perdere tempo nell'effettuare gli interventi de-

compressivi che sono tecnicamente semplici, privi di controindicazione o grossi pericoli e, soprattutto pienamente risolutivi nella maggioranza dei casi.

RIASSUNTO

Le sindromi compartimentali (sindromi delle logge degli Autori francesi), costituiscono un insieme di sintomi esprimenti un conflitto entro una loggia osteoaponevrotica ed il suo contenuto (muscoli, vasi, nervi). Queste sindromi nella forma acuta sono, in genere, la conseguenza di aggressioni esterne. Nella forma cronica sono spesso la conseguenza di sforzi muscolari ripetuti. Con riferimento alle logge antibrachiali e dopo un breve excursus anatomico e fisiologico, gli Autori riportano 28 casi, da loro osservati, di sindrome compartimentale cronica (SCC) della loggia anteriore dell'avambraccio conseguente, per lo più, a patologia occupazionale e ne riportano gli aspetti clinici e patogenetici più salienti rapportandoli, anche, alla specifica attività lavorativa svolta. Propongono, inoltre, alcuni criteri utili alla formulazione della diagnosi e riportano le indicazioni terapeutiche generali esponendo le tecniche e i risultati degli interventi decompressivi (fasciotomie selettive) praticati in 17 dei suddetti casi. Gli Autori ritengono che nella SCC della loggia antibrachiale anteriore possano riconoscersi numerosi sintomi e affezioni generalmente considerate indipendenti tra loro. Così, all'esordio della malattia (soprattutto nei soggetti più giovani e nelle donne) questa può presentarsi con mialgie, crampi muscolari, tendinopatie, crampo dello scrivano, sindrome del pronatore rotondo, sindrome del tunnel carpale e nevralgie ulnari (di tipo irritativo). Mentre, in esiti (soprattutto nei soggetti più maturi) può produrre retrazioni muscolari, sindrome del tunnel carpale e compressione dell'ulnare al gomito (di tipo compressivo o francamente deficitario). Ognuno di questi sintomi può manifestarsi isolatamente o in varia associazione, con decorso variabile intrecciato alla storia lavorativa del paziente. A questo proposito, certamente nel determinismo della malattia influiscono indubbi fattori di predisposizione individuale. Tuttavia, lavori esaustivi, assenza di cultura e pianificazione ergonomica e, anche, la trascuratezza degli addetti al controllo sanitario degli ambienti di lavoro hanno certamente una parte in causa. Pertanto, è sempre utile indurre il paziente a segnalare il problema nel proprio ambiente di lavoro. Infine, per quanto riguarda la terapia, ritengono che, quando necessario, non bisogna perdere tempo nell'effettuare gli interventi decompressivi che sono semplici, con scarse controindicazioni e, soprattutto, risolutivi nella maggioranza dei casi.

BIBLIOGRAFIA

1. Christel P, Roulot E: Syndrome des loges. Editions Techniques. Encycl Med Chir (Paris - France), Appareil locomoteur, 12 p., 15-110-A-10, 1994.
2. Leach RE, Hammond G, Strykers WS: Anterior tibial compartment syndrome. J Bone Joint Surg 49: 451-462, 1967.
3. Matsen FA: Compartmental syndrome: a unified concept. Clin Orthop 113: 8-14, 1975.
4. Von Volkmann R: Krankenheiten der Bewegungorgane in Handbucch der Chirurgie - pitha bilroth - 1987, 2, 846; citè par Gershuni in «Compartmental syndrome and Volkmann's contracture». W.B. Saunders, Philadelphia: 194, 1981.
5. Mavor GE: The anterior tibial syndrome. J Bone Joint Surg 38B: 513-517, 1956.
6. Philips JH, Mackinnon SE, Murray JF, Mc Muntry RY: Exercise - induce chronic compartment syndrome of the first interosseus of the hand. A case report. J Hand Surg 11A: 124-127, 1986.
7. Reneman RS: The anterior and lateral compartmental syndrome of the leg due to intensive use of muscles. Clin Orthop 113: 69-80, 1975.
8. Kuty JE, Singer R, Lindsay M: Chronic exertional compartment syndrome of the forearm: a case report. J Hand Surg Am 10: 302-304, 1985.
9. Pedowitz RA, Toutonughi FM: Chronic exertional compartment syndrome of the forearm flexor muscles. J Hand Surg Am 13: 694-696, 1988.
10. Wasilewski SA, Ardourion PL: Bilateral cronic exertional compartment syndrome of forearm in an adolescent athlete: case report and review of literature. Am J Sports Med 19: 665-667, 1991.
11. Thor Soderberg A: Bilateral chronic compartment syndrome in the forearm and the hand. J Bone Joint Surg (Br) 78-B: 780-782, 1996.
12. Allen MJ, Barnes MR: Chronic compartment syndrome of the flexor muscles in the forearm: a case report. J Hand Surg (Br) 14: 47-48, 1989.
13. Andersoon R: Chronic compartment syndrome of the forearm extensor. Lakartiduingen 85: 218, 1988.
14. Paton DF: Pathogenesis of anterior tibial syndrome. J Bone Joint Surg 50B: 383, 1968.
15. Witheside TE, Thomas CH, Morimoto K, Hirada H: Tissue pressure measurement as a determinant for need of fasciotomy. Clin Orthop 113: 43-51, 1975.
16. Rorabeck CH, Mc Nab MB: The pathophysiology of the anterior tibial compartmental syndrome. Clin Orthop 113: 52-57, 1975.
17. Arturson G, Kjellmer I: Capillary permeability in skeletal muscle during rest and activity. Acta Physiol Scand 62: 41, 1964.
18. Allen MJ, Barnes MR: Exercise pain in the lower leg. J Bone Joint Surg 68B: 818-823, 1986.
19. Renemann RS, Jacenean AH: The influence of weighted exercise on tissue pressure in normal subject patients with intermitted claudication. Scand J Clin Lab Invest (suppl) 128: 31-37, 1973.
20. Ovorford TP, Christenson JT, Eklof B, Ohlin P, Saltini B: Intramuscolar pressure muscle blood flow, and skeletal muscle metabolism in chronic anterior tibial compartment syndrome. Clin Orthop 179: 285-290, 1983.
21. Detmer DE, Sharpe K, Sufit RE, Girdley FM: Chronic compartment syndrome: diagnosis, management, and outcomes. Am J Sports Med 13: 162-169, 1985.
22. Marteus MA, Backaert M, Verman G, Mulier JC: Ch-

ronic leg pain in athletes due to recurrent compartment Syndrome. Am J Sports Med 12: 148-151, 1984.

23. DORPAT TL: Mechanism of skeletal muscle pain and fatigue. Arch Neurol 74: 628-640, 1955.
24. TALAG TS: Residual muscolar soreness as influenced by concentric, eccentric an static contractions. Res Q 44 (4): 458-469, 1973.
25. ABRAHAM WM: Exercise - induced muscle soreness. Physician Sportmed 7 (10): 75-60, 1979.
26. PURAMEN J, ALAVAIKKO A: Intracompartmental pressure increase on exertion in patient with chronic compartment syndrome in the leg. J Bone Joint Surg 63A: 1304-1309, 1981.
27. PAGE CM: An operation for relief of flexion - contracture in the forearm. J Bone Joint Surg 21: 233-234, 1923.
28. CHAISE F, WITVOET J: Mesures des pressions intracanalairs dans le syndrome du canal carpien idiopathique non deficitaire. Rev Chir Orthop 70: 75-78, 1984.
29. LUNDBORG G, GELBERMAN RH, MINTER-CONVERY M, LEE YF, HARGES AR: Median nerve compression in the carpal tunnel. Functional response to experimentally induced controlled pressure. J Hand Surg 7: 252-259, 1982.
30. STATON WM: The influence of ascorbic acid in minimizing post-exercise soreness in young men. Res Q 23: 356-360, 1952.
31. POLI G, ALBANO E, DIANZANI MU (EDS): Free radicals: from basic scienze to medecine. Birkhauser Verlag Basel/Switzerland, 1993.
32. PACKER L, WITT EH; TRITSCHLER HJ: Alpha-lipoic acid as a biological antioxidant. In:Free radical biology and medicien, vol. 19, 2. Elsevier Science: 227-250, 1995.
33. HOLMES GP E COLL: Chronic fatigue syndrome: a working case definitive. Ann Int Med 108: 387-389, 1988.
34. VECCHIET E COLL.: Sensory characterization of somatic parietal tissues in human with chronic fatigue syndrome. Neurosci Lett 208: 117-120, 1996.

Dott. Gaetano Maurizio Grippi
Via Dell'Acquedotto 7/1
12051 ALBA (CN)