Riv. Chir. Riab. Mano Arto Sup., 36 (1), 1999, 31-38

La sindesmo-fasciotomia sottocutanea carpo-brachiale (SSCB) nella sindrome del tunnel carpale idiopatica

The subcutaneous carpal-brachial sindesmo-fasciotomy (SCBS) in the idiopathic carpal tunnel syndrome

GRIPPI G.M., FRASSINETTI G., MACULAN R.

Relazione presentata al 4° Seminario Albese di Chirurgia del Polso e della Mano, Alba 12 giugno 1999

Parole chiave: sindrome del tunnel carpale, sindesmofasciotomia sottocutanea carpobrachiale, nervo mediano, compressione nervosa, trattamento chirurgico, sindrome compartimentale, loggia anteriore dell'avambraccio, patologia occupazionale, disordini da movimento ripetuto
Key words: carpal tunnel syndrome, subcutaneous carpal-brachial sindesmo-fasciotomy, median nerve, nerves entrapment, surgical technique, compartmental syndrome, anterior forearm compartment, occupational pathology, repetitive motion disorders.

SUMMARY

In this study is proposed an original mininvasive surgical technique: the Subcutaneous Carpus-Brachial Sindesmofasciotomy (SCBS), to use in the idiopathic Carpal Tunnel Syndrome (CTS) in order to minimize the time of recovery and improve the result. The operation provides the median nerve's decompression through the subcutaneous and exclusive dissection of Transverse Carpal Ligament and of the distal portion's fascia in forearm and the eventual nerve's epinevriectomy and/or least sinoviectomy of flexor tendons. The surgical technique is devised on the fact the CTS, in the great part of the cases, appears to be the most important symptom of the Chronic Compartimental Syndrome (CCS) of anterior forearm compartment following from repetetive motion disorders and muscular efforts. In conclusion, to compare the compliance of SCBS with others traditional and/or endoscopic surgical techniques is reported and discussed a casuistry of 698 operations for CTS with 203 SCBS decompression.

INTRODUZIONE

La chirurgia della STC ha subito, soprattutto negli ultimi 15 anni, numerose evoluzioni tecniche: dalla classica ampia incisione al polso, si è passati alle mini-incisioni al palmo e al release endoscopico (1, 2, 3, 4). L'idea che ha guidato questa evoluzione è l'ipotesi (dimostrata valida) che la minimizzazione dell'atto e dell'aggressività chirurgica si traducessero in tempi di guarigione più rapidi e minori sequele post-operatorie.

I fautori della classica incisione, tuttavia hanno continuato ad insistere (con ragionevoli argomentazioni) sui vantaggi della piena visibilità e ricognizione delle varianti anatomiche del nervo mediano, sulla opportunità di effettuare la decompressione e l'accu-

UOA di Ortopedia e Traumatologia ASL 18 di Alba (CN) - M.O. di Chirurgia della Mano

rata neurolisi del nervo per lungo tratto e di completare l'intervento con l'esplorazione della doccia carpale e/o la tenosinoviectomia dei flessori, ecc.

I miniincisionisti e gli endoscopisti, dal canto loro, hanno enfatizzato la decompressione selettiva ponendo l'accento sulla contrazione dei tempi chirurgici, di recupero e di ripresa delle attività, rendendo, perciò, l'intervento più accetto ai pazienti. Tali metodiche, tuttavia, non hanno minimizzato le sequele post-operatorie, principalmente nei confronti delle recidive e delle lesioni iatrogene.

È ovvio (al di là degli aspetti tecnici e di relativa compliance di ogni metodica) che il razionale chirurgico della STC è la decompressione del mediano ed il ripristino del suo fisiologico metabolismo. Se ci limitiamo a questo aspetto fondamentale, in effetti, l'intervento classico sembra essere più sicuro e dare maggiori garanzie di successo in tutti i casi di STC primitiva e/o secondaria, perché decomprime meglio. Tuttavia, è anche indubitabile il maggior confort offerto dalle tecniche chirurgiche mininvasive quando elettivamente impiegate nella STC primitiva.

La riflessione su tali questioni ed il convincimento che la STC primitiva (idiopatica o essenziale) sia, nella quasi totalità dei casi, il sintomo più rilevante di una Sindrome Compartimentale Cronica della loggia anteriore dell'avambraccio (5, 6), ci hanno indotto a proporre una semplice metodica – da impiegare nella STC idiopatica, ad uso di chirurghi esperti – che rappresenta una possibile via di mezzo, poiché mininvasiva e contemporaneamente capace di offrire alcuni dei vantaggi e delle possibilità offerte dall'intervento classico.

L'esposizione della suddetta metodica e la valutazione preliminare comparativa con altre metodiche, sui nostri casi, rappresentano l'oggetto di questo studio.

RIFERIMENTI ANATOMICI

Per una migliore comprensione della procedura e delle finalità dell'intervento è utile ricordare la fine anatomia topografica della regione volare del carpo sottolineando il fatto che il canale carpale rappresenta la porzione più distale (quella più stretta e meno estensibile) del compartimento o loggia anteriore dell'avambraccio che, insieme ai nervi mediano e ulnare, contiene tutti i muscoli flessori del polso e della mano (7).

A causa di questa situazione anatomica, è proprio dentro il canale carpale che il mediano, durante l'instaurarsi di una Sindrome Compartimentale (da fatica muscolare) Cronica del comparto anteriore, è più facilmente e/o maggiormente danneggiato.

I piani anatomici della superficie volare del polso che devono essere attraversati per eseguire la decompressione del mediano sono i seguenti:

1) *La cute*, sottile e priva di peli forma tre pieghe; la più distale delle quali, la "Rascetta" corrisponde all'interlinea della mediocarpica. La piega intermedia, la "Restricta" collega tra loro le due apofisi stiloidi, radiale ed ulnare e coincide con gli estremi della radiocarpica. La piega distale "Prossimale del polso", meno marcata delle precedenti, si trova all'altezza delle metaepifisi distali di radio e ulna.

2) *Il tessuto connettivo sottocutaneo*, quasi privo di grasso, alloggia una rete di vene sottili e i nervi, cutaneo mediale e laterale dell'avambraccio che vi giungono coi loro rami terminali insieme ai rami palmari del n. mediano e del n. ulnare.

3) *La fascia*, relativamente sottile nell'avambraccio, più distalmente si ispessisce e si sdoppia in due piani di fibre. La porzione superficiale *"legamento anulare anteriore del carpo"* rinforzata da alcuni fasci fibrosi obliqui e longitudinali si fonde con la guaina sottilissima del tendine del palmare lungo, prolungandosi distalmente nell'aponeurosi palmare.

La porzione profonda *"legamento trasverso del carpo"*, costituita da fibre a decorso più trasversale, è un fortissimo nastro fibroso che s'inserisce (dal lato radiale) su trapezio e scafoide, mentre (dal lato ulnare) su uncinato e pisiforme. Questa porzione è quella che effettivamente trasforma la doccia carpale in un canale inestensibile (tunnel carpale) e, talora, particolarmente nei soggetti dediti ad attività manuali pesanti è ulteriormente ispessita da digitazioni muscolari generate dall'ipertrofia ex uso del muscolo palmare breve.

È utile sottolineare che con accurata dissezione, fin dal livello della "Restricta" (dove il mediano giace sotto il palmare lungo) è quasi sempre possibile individuare questi due distinti piani costitutivi che, in alcuni soggetti, non di rado, sono ancor meglio separati da scarso tessuto cellulare lasso. Inoltre, il ramo sensitivo cutaneo palmare del mediano, quando è meno superficiale, decorre nello spazio compreso tra questi due piani. Lo stesso dicasi della branca motoria tenare del mediano, nei rari casi in cui ha origine translegamentosa.

Queste precisazioni definiscono il contesto anatomico delle strutture che bisogna attraversare e rispettare nelle decompressione mininvasiva del tunnel carpale. Indicando che *questa può limitarsi alla solo tomia della porzione profonda; ossia del ligamento trasverso nel suo versante medio-ulnare. Ciò essendo sufficiente e privo di conseguenze iatrogene*, poiché, il nervo mediano, passando al di sotto di detto legamento, mantiene una posizione latero-esterna accanto ai tendini del flessore superficiale delle dita e al tendine del flessore lungo del pollice.

ETIOPATOGENESI DELLA STC IDIOPATICA

Vari studi sulla STC idiopatica hanno indicato come causa della malattia *l'aumento dei fluidi interstiziali e del volume delle strutture contenute nel canale carpale inestensibile* (8).

Allo stesso modo, è stato documentato che l'aumento dei fluidi e della pressione interstiziale all'interno di una loggia muscolare è conseguente alla fatica muscolare occupazionale ed è responsabile dello sviluppo di una **Sindrome Compartimentale Cronica** (9, 10, 11).

Quindi, nei casi in cui l'anamnesi accerta attività e/o sforzi muscolari ripetuti, la Sindrome del Tunnel Carpale Idiopatica, sembrerebbe rappresentare il sintomo (a volte unico, altre volte solo il più appariscente, fra altri) di una Sindrome Compartimentale Cronica (SCC) della loggia anteriore dell'avambraccio.

Questa circostanza è avvalorata dal fatto che la quasi totalità dei soggetti che sviluppano o manifestano la STC idiopatica sono (o sono stati) lavoratori/trici manuali e/o massaie e che, quasi sempre, è colpito, in prima istanza e senza altri plausibili motivi, proprio l'arto dominante o quello selettivamente più utilizzato. Inoltre, la tipica nevralgia notturna, generalmente diventa più intensa e frequente in concomitanza o poco tempo dopo una qualche attività occupazionale, ancor meglio se in coincidenza con altre situazione fisiopatologiche di ritenzione idrica (nelle donne, ad esempio ed in particolare, durante il ciclo mestruale e/o la gravidanza).

In partenza, quindi, vi sarebbe una qualche attività manuale che comporta dei movimenti di flessione del polso e/o delle dita contro forti e/o variabili resistenze **in modo continuo e ripetitivo**, spesso per mesi o anni; e, almeno, in alcune circostanze scatenanti, con ritmi particolarmente gravosi ed esaustivi. Con ciò, si realizzerebbe una condizione di sub-edema interstiziale cronico e la produzione di **radicali liberi** nei muscoli interessati che, anche in soggetti non particolarmente predisposti da altre concause (es. anomalie anatomiche o circolatorie, squilibri idro-elettrolitici o metabolici, mestruazioni, gravidanza, ecc.), alla lunga produrrebbe delle alterazioni strutturali definitive ed irreversibili come l'aumento della densità dell'impalcatura connettivale, fenomeni di retrazione muscolare, l'imbibizione dei tendini flessori e delle loro guaine, dello stesso mediano e (lentamente) il loro progressivo ispessimento ed aumento volumetrico. *Per cui, infine, nel canale carpale, si verrebbe a creare quel famoso conflitto contenente/contenuto che scatena la STC.*

Altra circostanza che fa discendere la STC dalla SCC è il fatto che la **decompressione chirurgica** (con la sindesmotomia del ligamento trasverso, nel primo caso e la fasciotomia, nel secondo caso) è risolutiva di entrambe le situazioni.

Tutte queste identità, pertanto, indicano che trattasi di aspetti differenziati sostenuti dal medesimo processo patologico e quindi – con ragionevoli probabilità di certezza – di una stessa malattia.

MATERIALI E METODI

La **Sindesmofasciotomia Sottocutanea Carpo-Brachiale** (SSCB), ossia la decompressione del nervo mediano, al polso, mediante la sezione sottocutanea ed esclusiva del Ligamento Trasverso del Carpo e del 3° distale della fascia antibrachiale, è la metodica mininvasiva che utilizziamo nella STC idiopatica.

Impieghiamo, invece, la metodica classica, con ampia incisione al polso, negli altri casi di STC secondaria, in particolare, nelle forme artrofiche (tali da richiedere interventi palliativi tipo il Camitz), nei reinterventi e nei bambini.

Questi criteri di esclusione implicano una corretta diagnosi preoperatoria che, caso per caso, viene definita sulla scorta dell'anamnesi, dell'EO, dell'EMG, dalla Diagnostica Strumentale per Immagini (rx-grafie – e, più di rado – TAC, RMN, ecografia, scintigrafia, ecc.).

In particolare, a**ttribuiamo grande importanza all'anamnesi lavorativa del paziente** e, nell'EO ricerchiamo, alcuni elementi utili per formulare la diagnosi di SCC e che (considerati, caso per caso, indipendentemente dalla presenza o meno dei segni classici della STC), così possono essere riassunti:

1) *anamnesi positiva per sforzi o fatica muscolare cronica occupazionale*;
2) *disegno molto accentuato e/o aspetto ipertrofico delle masse muscolari;*
3) *sensazione di tensione alla palpazione dei muscoli esaminati;*
4) *dolore mialgico e/o aponeurotico alla pressione locale (pseudo Tinel);*
5) *positività dello strecting test;*
6) *differenziale PIM (Pressione Intra Muscolare) arto sano/arto affetto + 3 mmHg;*
7) *segni EMG di sofferenza nervosa di mediano e/o ulnare;*
8) *attenuazione della sintomatologia con l'immobilizzazione e/o l'assoluto riposo protratti per almeno 2 settimane.*

Oltre alla dimostrazione EM-Grafica di STC, la **positività di almeno la metà di questi criteri indica che la sofferenza nervosa dipende dalla SCC in fase di stato**; in tal caso specialmente quando la tensione del compartimento e la mialgia sono notevoli, oltre ad eseguire la decompressione mininvasiva del me-

diano al polso, proseguiamo a decomprimere i muscoli doloranti con la sezione del lacerto fibroso e la fasciotomia nella regione epitrocleare, associando o meno (quando imposto dall'EMG o suggerito dalla clinica) anche la neurolisi dell'ulnare, al canale cubitale (5).

In questa sede, comunque, ci limiteremo alla descrizione della tecnica mininvasiva al carpo: la SSCB.

TECNICA CHIRURGICA

L'intervento viene eseguito con arto esangue ed in anestesia locale ottenuta infiltrando 5 cc di anestestico locale prima nel sottocute della porzione medio-ulnare della piega prossimale del polso, quindi più in profondità verso la restricta e fin sotto la rascetta, in direzione del centro del canale carpale (Fig. 1).

Si incide la cute per 1 cm proprio nel solco della Restricta, tra il margine ulnare del palmare lungo (PL) e quello radiale del flessore ulnare del carpo (FUG), rispettando i piccoli vasi e i nervi sotto pelle (Fig. 1, A). Poi, a ridosso del PL, con piccola forbice da dissezione si scollano longitudinalmente il sottocute e la porzione più prossimale e sottile del ligamento anulare; quindi, posizionati due piccoli divaricatori ad L, si espone il piano profondo della fascia antibrachiale, generalmente teso e di colore perlaceo.

Poi con la punta del bisturi si perfora la suddetta fascia fino ad evidenziare il giallo dei tessuti cellulari che circondano il mediano. Quindi attraverso questo foro, una sonda scanalata viene introdotta sotto il legamento trasverso fino a raggiungere il centro del palmo della mano.

Quindi, mantenendo saldamente la sonda sul polso appena esteso, una normale forbice retta con punte smusse viene introdotta sulla guida scanalata e spinta, sotto il legamento anulare e l'aponeurosi, ad abbracciare il margine prossimale del legamento trasverso. A questo punto, *forzando lentamente e decisamente e dissecando senza sforbiciare, il secco crepitio ed il brusco avanzamento dello strumento segnalano che il legamento è stato sezionato* (Fig. 1, B).

Nel corso di quest'ultima manovra – la più cruciale dell'intervento – il ramo palmare, l'eventuale ramo tenare anomalo e lo stesso mediano, hanno scarsissime probabilità di riportare lesioni accidentali, poiché la dissezione è costretta dalla posizione e conformazione della forbice e dall'orientamento planare del legamento trasverso a non subire pericolose deviazioni verso i suddetti nervi. Per questo, bisogna controllare che l'avanzamento della forbice non superi la linea cardinale

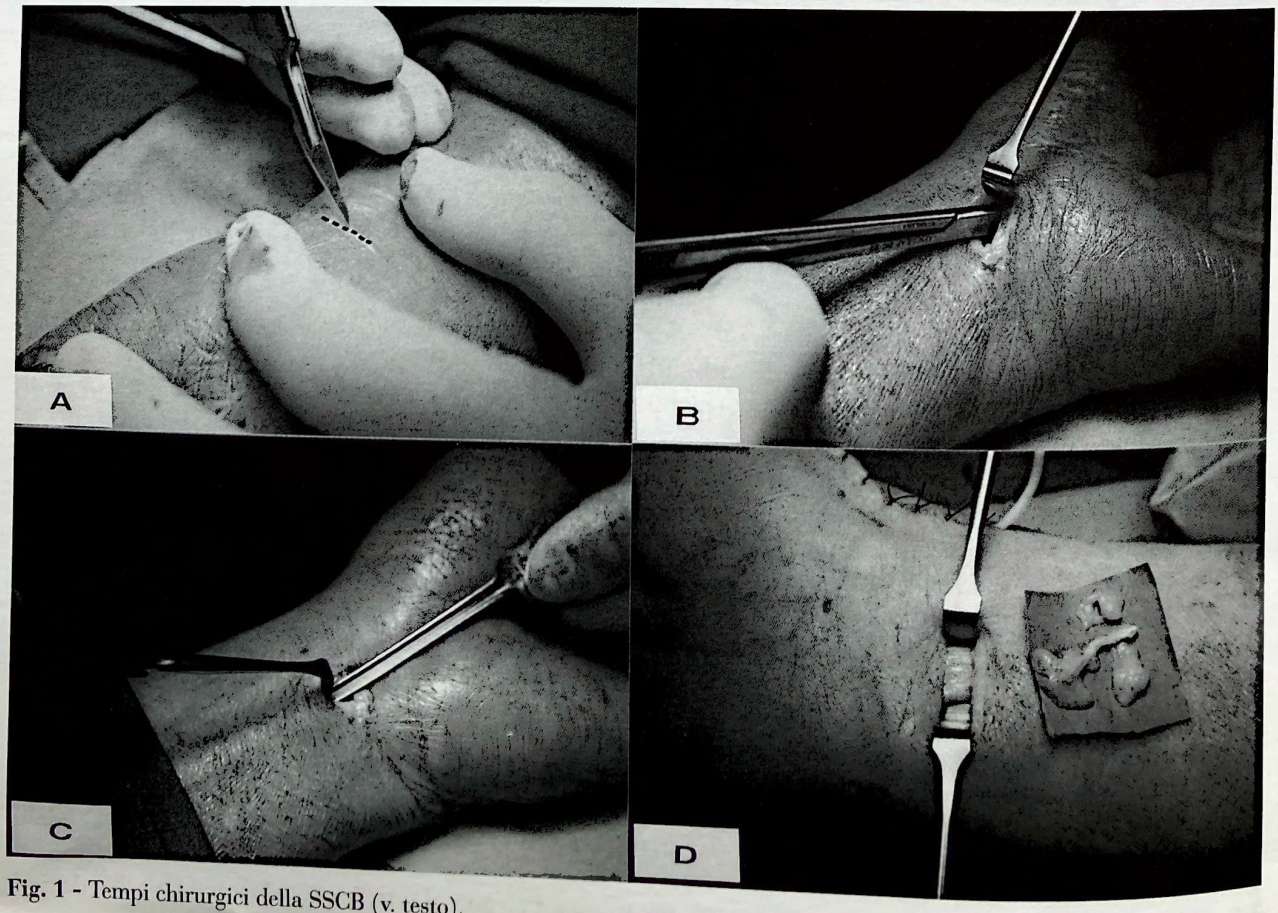

Fig. 1 - Tempi chirurgici della SSCB (v. testo).

di Kaplan onde evitare possibili lesioni all'arcata palmare superficiale o al nervo interosseo del terzo spazio intermetacarpale.

Molta attenzione, anche, deve porsi nel corretto posizionamento della sonda dentro il canale carpale. In alcuni soggetti, infatti, la particolare consistenza del legamento anulare può simulare la porzione profonda della fascia antibrachiale e indurre a malposizionare la guida e a sezionare erroneamente il piano più superficiale dell'aponeurosi palmare al posto del più profondo legamento trasverso.

Per controllare che ciò non sia stato, a fine intervento basta pompare mediante una siringa senz'ago un po' di soluzione fisiologica, dentro la ferita. Se il legamento trasverso è stato sezionato a dovere, allora, il palmo della mano si rigonfierà.

Poi l'intervento continua con la *fasciotomia antibrachiale distale* (per decomprimere i flessori delle dita e il pronatore quadrato) eseguita introducendo la sonda (in direzione della piega del gomito) sotto la fascia antibrachiale e procedendo con le forbici alla sezione sottocutanea del piano fasciale per tutta la lunghezza della scanalatura della guida (10-15 cm) (Fig. 1, C).

Altri tempi chirurgici opzionali, agevolmente praticabili nonostante l'esiguità della vita d'accesso, sono l'epinevriectomia del mediano e la sinoviectomia parcellare dei flessori, quando indicato (Fig. 1, D).

A fine intervento, dopo aver introdotto un fine drenaggio di gomma nella ferita, con un unico punto nel sottocute e due o tre punti nella pelle si effettua la sutura, si medica e si confeziona un bendaggio molle. Il drenaggio va rimosso dopo due giorni, i punti dopo 15 gg. Fin da subito, i pazienti sono liberi di compiere ogni movimento. La ripresa delle attività domestiche ordinarie viene concessa dopo la rimozione dei punti, il lavoro dopo circa 30-40 gg. Consigliamo, tuttavia, di evitare ogni sforzo nei successivi tre mesi.

CASISTICA

Per comparare la compliance della SSCB con altre metodiche più tradizionali, abbiamo esaminato la nostra casistica dal 1994 al 1998, periodo in cui sono stati effettuati 698 interventi per STC (bilaterale nel 41%), in 407 pazienti, in maggioranza donne (82,7%).

L'intervento di SSCB è stato effettuato, da solo, 157 volte (nell'88% dei casi in regime di day hospital) e, associato con altri interventi (fasciotomie prossimali, artroplastiche TMC, puleggiotomie per dito a scatto ecc.) 46 volte per un totale di 203 decompressioni SSCB in 142 pazienti.

Nei rimanenti 265 pazienti sono state effettuate 495 decompressioni di cui:

- 231 con accesso classico mediante ampia incisione volare ad "S";
- 264 con mini incisione mediana carpo-palmare.

Tutti i nostri pazienti, nel post-operatorio, sono stati regolarmente seguiti nello stesso ambulatorio dai medesimi chirurghi e uniformemente controllati mediante la compilazione di un cartellino (aggiornato di volta in volta con i principali dati clinici) fino a completa risoluzione e, poi, con una valutazione finale a 4-6 mesi dall'intervento.

Da questa documentazione cartacea abbiamo tratto i nostri dati, completandoli (su un campione di 112 pazienti, individuati a caso) con una visita ambulatoriale o il consulto telefonico.

La valutazione che segue riguarda, infine, una selezione di 438 interventi, in 257 pazienti, con un follow-up medio di 19 mesi.

Il confronto tra le metodiche è stato effettuato scartando 101 di questi interventi, poiché associati ad altri gesti chirurgici (artroplatica, puleggiotomia ecc.) e comparando esclusivamente i casi di intervento singolo in STC idiopatica, rispettivamente 105 casi trattati con la SSCB – **Gruppo "A"** – e 233 casi trattati con altre metodiche tradizionali (ampia incisione al polso, minincisione al palmo ecc) – **Gruppo "B"** –. Ciò, per avere dei dati di riferimento univoci, senza soprapposizione con altre patologie associate.

Per i due gruppi "A" e "B" sono stati valutati i seguenti parametri:

1) stato clinico nell'immediato post-operatorio, dopo 7 gg., alla rimozione dei punti (in genere, dopo 2 settimane dall'intervento);
2) stato clinico dopo 1 mese, 1,5 mesi, 2 mesi, 3-4-6 mesi con valutazione sulla ripresa delle attività domestiche e lavorative, sul grado di soddisfazione e su eventuali recidive e complicanze post-operatorie. Questi i dati salienti (Fig. 2-3).

In merito al punto 1, subito dopo l'intervento e alla rimozione dei punti, oltre l'88% degli "A" e l'81% dei "B" manifestava condizioni ottimali della ferita, con scomparsa delle parestesie notturne.

Nel resto dei casi, rispettivamente nel 12% e nel 19%, residuavano disturbi vari: disestesie, formicolii, sensazione di tensione palmare ecc.

In merito al punto 2, dopo un mese, solo il 54% degli "A" ed il 37% dei "B" aveva ripreso l'attività lavorativa. Nel resto dei casi, rispettivamente nel 46% e nel 63%, permanevano o erano ricomparsi, spontaneamente e/o con l'inizio di qualche attività domestica, disturbi vari: formicolii, gonfiore della mano sensazione di dito morto, bruciori, iperestesie al palmo, ipoestesie sul terzo nervo interdigitale, ecc.

Nel corso del 2° mese, tuttavia oltre l'85% degli "A" e il 66% dei "B" avevano ripreso il lavoro, si erano dichiarati guariti e si ritenevano abbastanza soddi-

sfatti, anche se, qualcuno di loro lamentava una generica difficoltà negli sforzi. Nel resto dei casi, rispettivamente nel 14,2% degli "A" (15 casi) e nel 33,9% dei "B" (79 casi), con la ripresa delle attività manuali e da lavoro si erano manifestate disestesie e iperalgesie in alcuni; in altri l'edema serotino, il prurito pericicatriziale il dolore allo sforzo o, addirittura il ritorno della nevralgia notturna. In alcuni di questi ultimi, è stato richiesto un EMG di controllo.

Alla fine del 3° e 4° e fino al 6° mese il gruppo dei pazienti con qualche problema residuo è andato, comunque, sempre più assottigliandosi. Infine le complicanze post-operatorie tardive o i risultati insufficienti che hanno avuto bisogno di altri trattamenti, sono stati:

– 4 negli "A" (il 3,8%) con 2 recidive (documentate dall'EMG e rioperati con successo mediante un accesso classico), 1 residua algia antibrachiale da Sindrome Compartimentale Cronica (risolta con la fasciotomia + il cambiamento dell'attività lavorativa), 1 lesione iatrogena del terzo nervo interosseo (da superamento intraoperatorio della linea di Kaplan, a cui è stata effettuata, con successo, la riparazione microchirurgica).

– 13 nei "B" (il 5,5%) con 4 recidive – 2 da aderenze cicatriziali, 2 da incompleta sezione del lig. trasverso – (documentate dall'EMG e rioperati (3 casi) con parziale successo) – 1 algodistrofia (che non è più ritornata ai controlli), 1 lesione iatrogena del tronco del mediano avvenuta durante la sinoviectomia (poi, riparata microchirurgicamente), 2 lesioni del ramo palmare del mediano (non trattate per rifiuto dei pazienti), 2 cicatrici ipertrofiche palmari (di cui 1 ha richiesto la plastica cutanea), 3 residue algie antibrachiali da Sindrome Compartimentale Cronica (di cui 2 sono state successivamente risolte con la fasciotomia prossimale ed 1 con il cambiamento delle mansioni lavorative).

DISCUSSIONE

La parziale retrospettività dei dati di questa casistica consente valutazioni solo di massima. Tuttavia, l'omogeneità dei pazienti (operati e seguiti nel post-operatorio dagli stessi operatori) consente un certo giudizio discriminante sul valore e i vantaggi relativi della SSCB, nei confronti delle altre metodiche più invasive.

Complessivamente, circa il 95% dei casi trattati con la SSCB (Gruppo "A") e circa il 93% dei casi trattati con metodiche aperte (Gruppo "B"), hanno risolto con discreta soddisfazione il loro problema. Questo giudizio mostra che *una metodica vale l'altra e che ciò che conta è la "decompressione del nervo mediano". Tuttavia, ci sono state alcune significative differenze nel decorso, fra le varie metodiche* (Fig. 2 e 3).

Negli "A", l'immediato post-operatorio è stato meno regolare per la presenza in casi isolati di spandimenti ecchimotici sottocutanei del tutto asintomatici e transitori. Per contro, nei "B" la percentuale di disestesie e tensioni palmare è risultata lievemente maggiore.

Nei due gruppi, la tipica nevralgia notturna e le parestesie sono scomparse nella quasi totalità dei casi nell'immediato post-operatorio. Per ricomparire, spesso, dopo 2-3 settimane, in concomitanza dell'inizio delle prime attività manuali; tuttavia, con una significativa prevalenza nel gruppo "B". Queste differenze, certamente, sono dipese sia dal diverso impatto chirurgico e controllo dell'emostasi dei due tipi di procedure; sia dal fatto che nel postoperatorio la scomparsa dei sintomi di compressione nervosa ha evocato altri sintomi dovuti all'atto chirurgico stesso e ai fenomeni di riattivazione nervosa derivanti dal beneficio dell'operazione e indipendenti dal tipo di intervento.

Infatti, la sezione del ligamento trasverso sconvolge la meccanica del complesso carpale e per questo motivo, fin da quando non si rigenera un "neo-legamento" sufficientemente "normale", possono esitare dolori occupazionali anche per mesi, con facile comparsa di

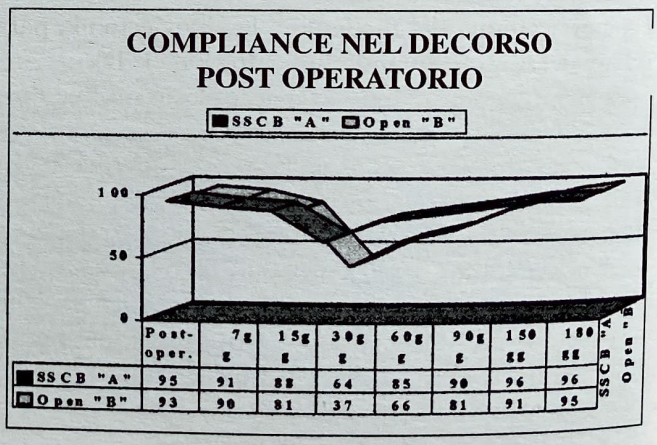

Fig. 2 - Nel grafico, per i due gruppi "A" e "B", è stato riportato il grado di compliance dell'intervento espresso dalle rispettive percentuali di pazienti con decorso e soddisfazione positiva, nell'arco di 6 mesi. Notasi che, nell'immediato post-operatorio e alla fine dei processi di guarigione della ferita chirurgica e di recupero nervoso, i due gruppi presentano compliance molto positive e del tutto sovrapponibili. Pertanto, nel lungo periodo, l'efficacia dell'intervento di SSCB sembra del tutto analoga a quella degli interventi "aperti", con un certo calo della compliance ai 2 mesi (comune a tutte le metodiche) probabilmente correlato ai fastidiosi fenomeni del recupero nervoso. Tuttavia, la più importante differenza dei due decorsi avviene in coincidenza della ripresa delle attività occupazionali (domestiche e lavorative): il gruppo SSCB, infatti, rispetto al gruppo "open" mostra, percentualmente, un migliore "recupero occupazionale" che dipende, probabilmente ed in una certa misura, dalla mini invasività dell'intervento.

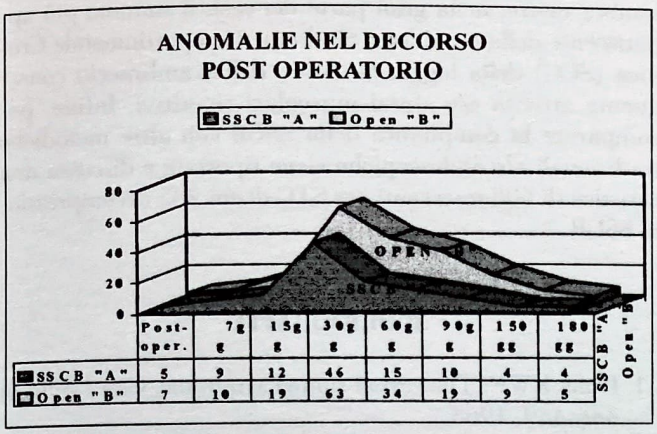

	Post-oper.	7g	15g	30g	60g	90g	150	180
SSCB "A"	5	9	12	46	15	10	4	4
Open "B"	7	10	19	63	34	19	9	5

Fig. 3 - Nel grafico, per i due gruppi "A" e "B", sono state riportate le relative percentuali di decorsi anomali, nell'arco di 6 mesi. Notasi come una buona percentuale dei pazienti (relativamente minore per la SSCB, rispetto agli interventi "aperti") che nell'immediato post-operatorio aveva ottenuto la scomparsa della nevralgia ha manifestato, nel successivo decorso ed in coincidenza della ripresa delle attività, qualque sintomo negativo (formicolii, sensazione di tensione palmare, disestesie, dolore carpale ecc.). *Quindi, sembrerebbe che il parametro della ripresa dell'attività lavorativa sia indicativo, in gran parte (e, forse, soltanto), dello specifico trauma operatorio dell'intervento effettuato, e non, invece, dell'avvenuta guarigione.* Infatti, verosimilmente, molti operati sono indotti (da necessità domestiche od economiche) al recupero occupazionale precoce, con scarso riguardo per il fatto che, spesso, *è stata proprio l'attività occupazionale l'agente causale della malattia e che, comunque, sarebbe necessario attendere il completarsi dei fenomeni di recupero nervoso e di riparazione cicatriziale.* Anche in questo caso, comunque, a distanza ed indipendentemente dall'intervento praticato, i due gruppi di pazienti recuperano allo stesso modo ed in percentuali sostanzialmente analoghe.

turbe invalidanti fino al pillar pain ed all'algodistrofia. A ciò, spesso si sommano altri disturbi, in senso ipertrofico e disestesico, della cicatrizzazione cutanea che giungono anche settimane dopo la rimozione dei punti. Inoltre, *l'avvio del recupero nervoso tende a generare una ricca sintomatologia iperestesica, a volte, molto fastidiosa e tale da simulare la recidiva.* Questa fenomenologia può essere tanto più intensa e duratura in proporzione diretta alla vecchiaia e gravità del danno iniziale e tende a perdurare anche in caso di netto miglioramento dell'EMG. In tali casi, comunque, può essere utile ricercare i sintomi della Sindrome Compartimentale Cronica (*in particolare, la tensione e la mialgia prossimale dell'avambraccio*), poiché la positività di questi ultimi potrebbe rendere necessario l'ulteriore intervento di fasciotomia e/o la sospensione e/o il cambiamento cautelare delle mansioni lavorative.

Per i suddetti motivi, la minima aggressività chirurgica della SSCB condotta sui casi "A" (soprattutto con il mantenimento dell'integrità e, quindi, del ruolo meccanico svolto dall'aponeurosi palmare) ha certamente diminuito il danno ai tessuti ed i connessi fenomeni cicatriziali e di validità meccanica del carpo, di più che non nei casi "B"; mentre al contrario sia nei casi "A" che nei casi "B" si è manifestata, con la stessa incidenza, la ricca sintomatologia correlata al recupero nevoso.

Nei casi "A", comunque, un'ulteriore vantaggio rispetto a quella parte di casi "B" trattati con semplice mini incisione palmare, potrebbe essere stato arrecato dalla più ampia decompressione che l'intervento di SSCB consente di ottenere con la fasciotomia distale sottocutanea; e ciò, similmente al resto degli altri casi "B" in cui l'apertura della fascia antibrachiale è stata, invece, ottenuta (più o meno consapevolmente) eseguendo la via d'accesso dell'intervento classico.

Le suddette considerazione, comunque, ci hanno convito del fatto che *il parametro della "ripresa dell'attività lavorativa" non sempre è indicazione sicura della buona compliance dell'intervento*, poiché, nella gran parte dei casi, essendo state proprio le attività occupazionali l'agente causale della STC, avviene che con la loro ripresa compare una "coda" di sintomi transitori dipendenti sia dai danni tessutali provocati dall'intervento sia dai processi di recupero nervoso. Per cui, comunque (per la "completa" guarigione), *sarebbe necessario attendere la definizione di questi fenomeni*, che hanno tempi biologici costanti (circa 3-4 mesi) e che, tuttavia, nei vari individui, possono assumere ampio spettro di variabilità – fino ad oltre 6 mesi –, principalmente, perché condizionati dall'interferenza con le attività domestiche e/o lavorative oltre che dalla relativa gravità e vecchiaia della compressione (Fig. 2, 3).

Per quanto concerne le complicanze post-operatorie, dei due gruppi "A" e "B" queste sono state in percentuale (lievemente) minore nel gruppo "A". Con alcune differenze:

– nel gruppo "A", l'assenza di algodistrofie e di cicatrici ipertrofiche, rispetto al gruppo "B", testimonia la migliore compliance e minore aggressività chirurgia della SSCB, rispetto le metodiche tradizionali; mentre la presenza di alcune recidive e di una lesione iatrogena sul 3° nervo interosseo (pur se presenti lesioni iatrogene anche nel gruppo "B") indicano un minimo rischio iatrogeno (comune, del resto a tutte le altre metodiche di chirurgia mini invasiva ed endoscopica utilizzate nella chirurgia della STC), che *suggerisce la necessità, per il chirurgo che voglia praticarla, di seguire un certo apprendistato e curva di apprendimento*: in particolare, nel corretto posizionamento della forbice a cavaliere del margine prossimale del legamento trasverso (e non al di sopra) e nel controllo che la tomia del ligamento non oltrepassi la linea di Kaplan.

CONCLUSIONI

Infine, pur necessitando di ulteriori valutazioni cliniche su casistiche più ampie e con maggiore follow up, riteniamo, in via del tutto preliminare, che la SSCB possa diventare una metodica valida ed affidabile per qui chirurghi già esperti che desiderano minimizzare i tempi e l'aggressività chirurgica nella cura della STC idiopatica; con la prospettiva dei seguenti vantaggi:

1) ***nei confronti delle metodiche endoscopiche:***
   – maggiore rapidità chirurgica (10 min.) – maggiore area di decompressione nervosa (analoga all'intervento classico) – diretto controllo visivo e possibilità di eseguire la sinoviectomia dei flessori e l'epinevriectomia – nessun costo aggiuntivo per kit o apparecchiature apposite – prevenzione della Sindrome Compartimentale Cronica.
2) ***nei confronti delle metodiche "aperte" con mini incisione palmare:***
   – maggiore area di decompressione nervosa (analoga all'intervento classico) – assenza di esiti cicatriziali al palmo – prevenzione della Sindrome Compartimentale Cronica.
3) ***nei confronti dell'intervento classico:***
   – notevole riduzioni dei tempi chirurgici – minore invadenza chirurgica – tempi di recupero più rapidi – assenza di esiti cicatriziali – assenza di complicanze algodistrofiche.

RIASSUNTO

In questo studio è descritta la Sindesmofasciotomia Sottocutanea Carpo-Brachiale (SSCB); originale metodica mininvasiva, da impiegare nella chirurgia della Sindrome del Tunnel Carpale (STC) idiopatica con lo scopo di minimizzare i tempi di guarigione (nell'immediato) ed ottimizzare il risultato (nel lungo termine). l'intervento, che prevede la decompressione del nervo mediano al polso mediante la sezione sottocutanea ed esclusiva del Ligamento Trasverso del carpo e del 3° distale della fascia antibrachiale con l'eventuale epinevriectomia del nervo e/o la sinoviectomia parcellare dei flessori, è concepito sul fatto che la STC idiopatica sembra essere, nella gran parte dei casi, il sintomo più appariscente della cosiddetta Sindrome Compartimentale Cronica (SCC) della loggia anteriore dell'avambraccio conseguente attività e/o sforzi muscolari ripetitivi. Infine, per comparare la compliance della SSCB con altre metodiche tradizionali e/o endoscopiche viene riportata e discussa una casistica di 698 interventi per STC di cui 203 decompressioni SSCB.

BIBLIOGRAFIA

1. PAINE KWE: The carpal tunnel syndrome. Can J Surg 6: 446-449, 1963.
2. OKUTSU T, NINOMYA S, HAMANAKA T, KUROSHIMA N, INANAMI H: measurement of pressure in the carpal canal before and after endoscopic management of carpal tunnel syndrome. J B J Surg (Am) 71: 679-683, 1989.
3. CHOW JCY: Endoscopic release of the carpal ligament. A new technique for carpal tunnel syndrome. Arthroscopy 6: 19-24, 1989.
4. MENON J, ETTER C: Endoscopic carpal tunnel release. Current status. J Hand Therapy 9: 139-144, 1993.
5. GRIPPI GM, PERETTI G, DETTONI A: Sindrome compartimentale cronica della loggia anteriore dell'avambraccio. Riv Chir Riab Mano Arto Sup 34 (2): 243-252, 1997.
6. KUTY JE, SINGER R, LINDSAY M: Chronic exertional compartment syndrome of the forearm: a case report. J H Surg Am 10: 302-304, 1985.
7. TESTUT L, JACOB O: Trattato di anatomia topografica. Vol. III. Ed. UTET.
8. LUNDBORG G, GELDERMAN RH, MINTER-CONVERY M, LEE YF, HARGES AR: Median nerve compression in the carpal tunnel. Functional response to experimentally induced controlled pressure. J H Surg 7: 252-259, 1982.
9. CHRISTEL P, ROULOT E: Syndrome des Loges. Editions Tecniques. E M Chir (Paris-France), Appareil locomoteur, 12 p., 15-110-A-10, 1994.
10. LEACH RE, HAMMOND G, STRIKERS WS: Anterior tibial compartment syndrome. J B J Surg 49: 451-462, 1967.
11. MATSEN FA: Compartmental Syndrome: a unified concept. Clinic Orthop 113: 8-14, 1975

Dott. Gaetano Maurizio Grippi
Via dell'Acquedotto 7/1
12051 ALBA (CN)