La chirurgia della coxa manus

Un approccio innovativo che persegue il reintegro del polso danneggiato con interventi derivati dalla meccanica biarticolare concentrica secondo un razionale rivolto alla restaurazione, anche sostitutiva, del centro di rotazione del carpo.

DI GAETANO MAURIZIO GRIPPI, Ospedale San Lazzaro - Alba (Cuneo)

Gaetano Maurizio Grippi, Responsabile del MO di Chirurgia della Mano del Reparto di Ortopedia e traumatologia dell'Ospedale San Lazzaro di Alba (Cuneo).

Il concetto cardine della Meccanica Biarticolare Concentrica è che la funzione del massiccio carpale coincide con il mantenimento stazionario della posizione del centro di rotazione localizzato nella testa del capitato: il condilo carpale, avvitandosi sul radio, costringe la testa del capitato a orbitare nello stesso punto in cui l'asse della mano e l'asse della radiocarpica si incontrano a costituire il centro di rotazione di tutto il sistema. Come conseguenza, si avrà l'invarianza dell'altezza del carpo in ogni arco di movimento.

Adottando un'efficace analogia, il carpo funziona come una protesi biarticolare di femore, in cui l'articolazione della testina protesica è rappresentata dalla testa del capitato che, su scafoide e semilunare, costituisce una vera e propria enartrosi: la coxa manus (*figura 1*).

Quest'ultima risulta costituita dalla testa del capitato e dal versante mediocarpico del condilo carpale, il cosiddetto "cotile manus". Viceversa, il condilo carpale è la struttura di contenimento della coxa manus e, come un menisco, ne garantisce la stabilità meccanica (*figura 2*).

Pertanto, il condilo carpale è il custode della stabilità del carpo e ogni sua lesione in grado di indurre la dislocazione del centro di rotazione, produce instabilità meccanica. Ciò comporta che l'accertamento, co-

IN SINTESI

- **La Meccanica Biarticolare Concentrica (MBC) assimila l'architettura e il funzionamento del carpo a una protesi biarticolare di femore che ha il centro di rotazione nella testina protesica, riprodotta nel polso dalla testa del capitato.**
- **La testa del capitato con la porzione mediocarpale dell'articolazione scafoide-semilunare (cotile manus) costituisce la coxa manus.**
- **La sconnessione della coxa manus, ossia la dislocazione della testa del capitato, è il dato patognomonico che consente la diagnosi generica dell'instabilità carpale.**
- **La MBC ha consentito l'attuazione di interessanti soluzioni chirurgiche nella riparazione di comuni lesioni post-traumatiche ed artrosiche del carpo.**

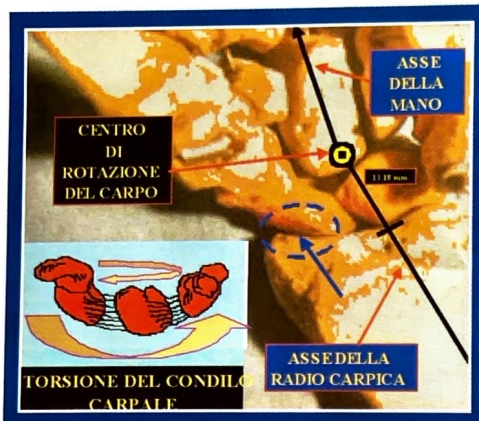

Figura 1.

Figura 2.

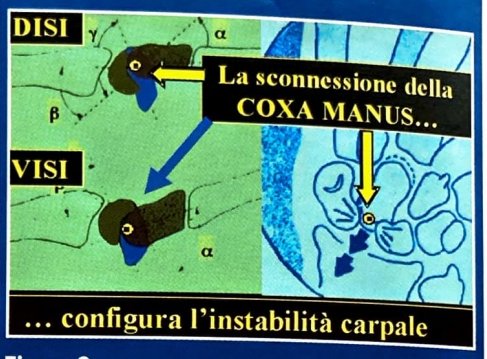

Figura 3.

munque dimostrato, di un significativo spostamento della testa del capitato costituisce il dato patognomonico che consente la diagnosi generica dell'instabilità carpale. Infatti, è possibile verificare come nelle instabilità DISI e VISI, la sub-lussazione del segmento intercalato comporti, in ogni caso, la prossimalizzazione del capitato e la conseguente sconnessione della coxa manus (*figura 3*).

L'approccio chirurgico

Quanto sinora esposto rappresenta la premessa da cui derivano le applicazioni operative della Meccanica Biarticolare Concentrica che si riassumono nel concetto secondo il quale "la nuova normalità post-chirurgica delle lesioni del polso deve mirare al ripristino delle funzioni meccaniche e comprendere il riposizionamento, anche sostitutivo, del centro di rotazione del carpo". Trasferito nella pratica clinica, questo assunto costituisce la chirurgia della coxa manus della quale verranno illustrati alcuni esempi.

Ricostruzione della coxa manus (1° caso)

La *figura 4* illustra il caso di un barista trentatreenne affetto da una SNAC (collasso carpale avanzato in pseudoartrosi dello scafoide); in aggiunta, come documenta la RM, il polo prossimale dello scafoide è necrotico. Quale approccio chirurgico adottare in questo paziente? Una Matti-Russe è controindicata e l'artrodesi dei 4 angoli è forse eccessiva. La MBC suggerisce l'adozione di un approccio in grado di riposizionare e stabilizzare il centro di rotazione, ossia la ricostruzione della coxa manus. L'intervento consiste nella ristrutturazione del cotile manus ottenuta artrodesizzando fra loro e al radio il frammento sano di scafoide e il semilunare. Così facendo, la testa del

Figura 4. L'intervento di ricostruzione della coxa manus.



Figura 5. Ricostruzione della coxa manus.

Figura 6. Controllo clinico (caso 1).

Figura 8. La resezione della prima filiera del carpo.

Figura 7. Ricostruzione sostitutiva della coxa manus (caso 2).

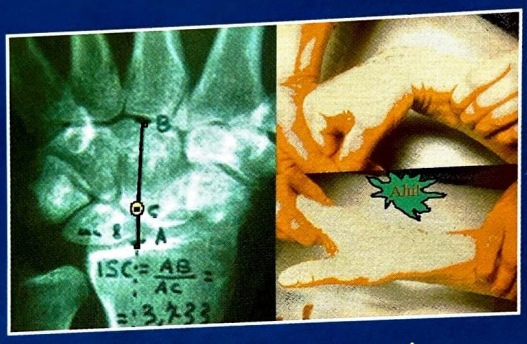

Figura 9. SNAC-Wrist (Scaphoid Nonunion Advanced Collapse, caso 3).

capitato viene ricentrata e dotata di un nuovo e stabile appoggio. Il controllo Rx-grafico a 2 anni dall'intervento mostra che il centro di rotazione è stato fatto risalire di 2 mm e che l'instabilità in DISI è stata eliminata (*figura 5*). Il paziente ha ripreso la sua attività senza alcun dolore. Rispetto al polso sano, l'articolarità di quello operato è di poco inferiore all'80% (*figura 6*).

Ricostruzione sostitutiva della coxa manus (2° caso)

Una variante dell'intervento che abbiamo precedentemente esposto, utilizzabile quando la testa del capitato risulta significativamente danneggiata, prevede l'utilizzo di una protesi. Riportiamo, a titolo esemplificativo, il caso di un contadino quarantacinquenne al quale la pseudoartrosi dello scafoide aveva procurato un grave danno a carico del radio e della testa del capitato.

L'intervento ha comportato la resezione della testa del capitato e la sua sostituzione con una protesi in titanio; si è poi proceduto come nel caso precedente (*figura 7*).

Resezione-artroplastica centrocarpica sostitutiva (3° e 4° caso)

Altre possibili applicazioni chirurgiche scaturiscono dalla constatazione che la resezione della I filiera del carpo rappresenta un ottimo intervento: infatti, in base alla MBC, la demolizione ossea della resezione è solo apparentemente grave, in quanto configura, in fondo, una semplice meniscectomia: infatti, dopo l'intervento di resezione, l'asse della mano e l'asse della radiocarpica continuano a convergere nella testa del capitato dove, a ridosso della fossetta del semilunare, vanno a costituire un nuovo centro di rotazione (*figura 8*).

Tuttavia, la resezione della I filiera ri-

Figura 10. Controllo postoperatorio resezione artroplastica centrocarpica sostitutiva (caso 9).

Figura 11. Controllo clinico resezione artroplastica centrocarpica sostitutiva (caso 3).

Figura 12. SCAC-Wrist (Scaphoid Chondrocalcinosis Advanced Collapse, caso 4).

Figura 13. Controllo postoperatorio resezione centrocarpica sostitutiva (bilaterale, caso 4).

Figura 14. Controllo clinico (caso 4).

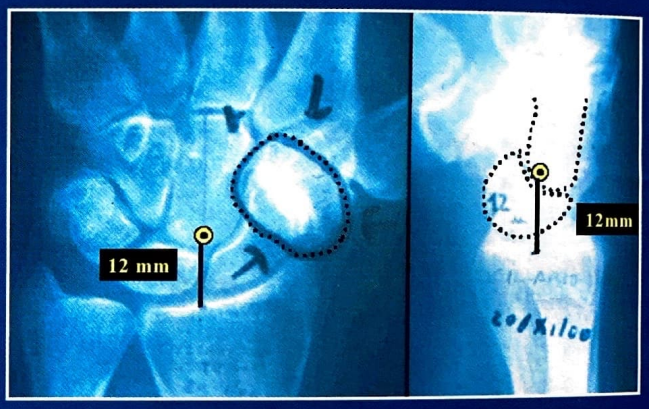

Figura 15. Artrosi STT (caso 5).

sulta controindicata quando è danneggiata la fossetta semilunare o la testa del capitato. Come comportarsi, allora, di fronte a un contadino quarantanovenne con polso rigido e dolente che presenta uno SNAC-Wrist con distruzione della testa del capitato (*figura 9*, caso 3)? La logica della MBC indica per questi casi l'intervento di resezione-artroplastica centrocarpica sostitutiva. In pratica, alla resezione della I filiera viene associata la sostituzione protesica della testa del capitato. Come si può osservare al controllo Rx-grafico eseguito a distanza di 18 mesi dall'intervento, il radio distale e il capitato sembrano tollerare molto bene la protesi in titanio (*figura 10*). Il risultato clinico a distanza di oltre 2 anni è stato ottimo (*figura 11*).

La resezione centrocarpica sostitutiva è stata effettuata anche in caso di SCAC-Wrist, come esemplificato nel caso di una sessantenne con collasso carpale e artrosi bilaterale molto dolorosa (*figure 12, 13, 14*). Questo tipo di intervento, particato in altri 5 pazienti ha dato risultati analoghi.

Coxa manus e artrosi STT: artroplastica sostitutiva STT (caso 5)

Una delle malattie del carpo più comunemente osservabili è l'artrosi STT, considerata un'instabilità dalla MBC poiché, nella totalità dei casi, si realizza il malallineamento in DISI con dislocazione prossimale del centro di rotazione. A titolo esemplificativo, riportiamo il quadroRx-grafico di una casalinga cinquantenne (*figura 15*).

Questa malattia è molto difficile da curare poiché, in effetti, l'intervento ideale dovrebbe riuscire a eliminare sia l'artrosi, sia l'instabilità. Tale obiettivo può essere raggiunto grazie all'artroplastica sostitutiva dell'articolazione STT. L'intervento, elaborato in base ai principi della MBC, consiste nella sostituzione protesica del polo distale dello scafoide che

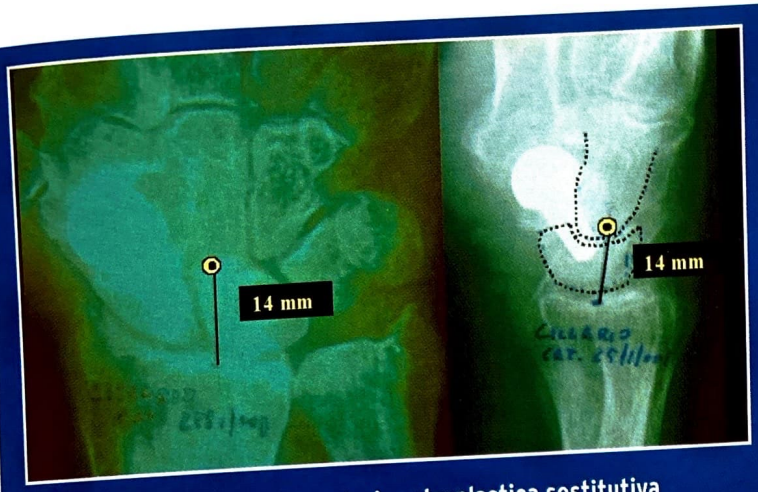

Figura 16. Controllo postoperatorio artroplastica sostitutiva dalla STT (caso 5).

Figura 17. Controllo dinamico comparativo a distanza artroplastica sostitutiva dalla STT (caso 5).

viene adattato al trapezio, in modo da ripristinare il movimento articolare della STT e, al contempo, l'altezza del carpo.

Le *figure 16* e *17*, relative al controllo post-operatorio effettuato a 12 mesi dall'intervento, mostrano come sia stato possibile eliminare l'artrosi, ripristinare l'articolarità, reallineare il carpo e far risalire di 2 mm la testa del capitato. Questo tipo di intervento ha dato buoni risultati in altri 3 pazienti.

Conclusioni

L'unico intervento preesistente rispetto alla MBC è la resezione della I filiera del carpo. Senza nulla togliere alla validità di molte altre procedure chirurgiche descritte in letteratura, è nostra opinione che, con questi interventi è possibile risolvere molti problemi del polso danneggiato. Tuttavia, è bene sottolineare come questo tipo di chirurgia debba essere ulteriormente affinata e la sua validità controllata nel tempo. Intanto, i buoni risultati fin qui ottenuti inducono a proseguire su questa strada. ■

BIBLIOGRAFIA

1. Cooney WP, Linscheid RL, Dobyns JH. The wrist diagnosis and operative treatment. Vol. I, 490- 500. St. Louis ed. Mosby 1998.
2. Dobyns JH, Berger RA. Dislocations of the carpus. In: Chapman MW, editor. Operative orthopaedics, ed 2, vol 2, Philadelphia, 1993, JB Lippincott, pp 1289-1305.
3. Grippi GM. Cinematica del condilo carpale con introduzione al Modello Carpale Biarticolare Concentrico (MBC) e sua applicazione al problema dell'instabilità carpale. *Riv Chir Mano Arto Sup* 1997; 34 (3), 389-401.
4. Grippi GM. Biomeccanica del ligamento trasverso con riferimento all'equazione di stabilità e al modello carpale biarticolare concentrico. *Riv Chir Riab Mano Arto Sup* 1999; 36 (2).
5. Grippi GM. Applicazioni chirurgiche della meccanica biarticolare concentrica. Atti V Seminario Albese di Chirurgia del Polso e della Mano. Alba 29-30 giugno 2001.
6. Lichtman DM, Bruckner JD, Culp RW et al. Palmar midcarpal instability: result of surgical reconstruction. *J Hand Surg* (Am) 1993; 18: 307-315.
7. Linscheid RL, Dobyns JH, Beabout JW and Bryan RS. Traumatic instability of the wrist. Diagnosis, classification, and pathomechanics. *J Bone and Joint Surg* Dec 1972; 54-A: 1612-1632.
8. Louis DS, Hankin FM, Grene TL et al. Central carpal instability-capitate lunate instability pattern. Diagnosis by dynamic displacement. *Orthopedics* 1984; 7: 1693-1696.
9. Mayfield JK, Johnson RP, Kilcoyne RN. Carpal dislocations, pathomechanism and progressive perilunar instability. *J Hand Surg* 1980; 5: 226-241.
10. Meuli HC. Carpal instability. Wrist Investigators Workshop, 1989.
11. Schernberg F. Mediocarpal instability. *Ann Chir Main* 1984; 3: 344-348.
12. Stabler A, Baumeister RG, Szeimies U, Fink U, Berger H. Rotatory subluxation of the lunate in post-traumatic ulnar carpal translocation. Skeletal Radiol Feb 1994; 23 (2): 103-6.
13. Wright TW, Dobyns JH, Linscheid RL et al. Carpal instability non dissociative. *J Hand Surg* (Br) 1994; 19:763-773.