G.I.O.T. 2003;29(Suppl.2):S684-S692

La meccanica biarticolare concentrica e l'instabilità carpale

The biarticular concentric mechanic and carpal instability

G.M. Grippi
A. Dettoni
D. Pompilio

RIASSUNTO

La Meccanica Biarticolare Concentrica (MBC) consente la definizione meccanica dell'Instabilità Carpale (IC) poiché *assimila l'architettura ed il funzionamento del carpo ad una protesi biarticolare di femore* che, nella testina protesica – riprodotta nel polso dalla testa del capitato – ha il centro di rotazione. In questa similitudine, *la testa del capitato con la porzione mediocarpale dell'articolazione scafoide-semilunare (Cotile Manus) costituisce la Coxa Manus.* La sconnessione della Coxa Manus – ossia, in pratica, la dislocazione della testa del capitato è il *dato patognomon*ico che permette la diagnosi generica dell'Instabilità Carpale. Dalla MBC è derivata la Chirurgia della Coxa Manus che persegue il reintegro del polso danneggiato seguendo il concetto che *"la nuova normalità post-chirurgica delle lesioni del polso deve mirare alla restaurazione, anche sostitutiva, del centro di rotazione del carpo"*.

Parole chiave: polso, biomeccanica, cinematica carpale, instabilità carpale, meccanica biarticolare concentrica, coxa manus

SUMMARY

The Biarticular Concentric Mechanic (BCM) consents the mechanical definition of Carpal Instability (CI) because *assimilates the wrist's architecture and functioned to a femur's biarticular prosthesis* that, in her little-head – reproduced in the wrist by the capitate's head – presents the rotation carpal centre's. In this simile, *the capitate's head together with the middle carpal portion of the scaphoid-lunate joint (s.c. Cotile Manus) constitutes the Coxa Manus.*
The Coxa Manus disconnectedness – in practice, the dislocation of capitate's head – is the *pathognomonic sign* that consents the generic diagnosis of Carpal Instability.
The Coxa Manus' surgery pursues the injured wrist's repair by operations derived from the MBC in according to this concept: *"the new post-surgery normality of the injured wrist's has to aim the restoration, also substitutive, of the rotation carpal centre's"*.

Key words: wrist, biomechanics, carpal kinetics, carpal instability, biarticular concentric carpal mechanic, coxa manus

Modulo di Chirurgia della Mano, UOA di Ortopedia e Traumatologia, Ospedale San Lazzaro, Alba (CN); ASL 18 del Piemonte

Indirizzo per la corrispondenza:
G.M. Grippi,
via dell'Acquedotto 7/1,
12051 Alba (CN)
Tel. 0173 282768
3389357694

INTRODUZIONE

La comprensione dell'Instabilità Carpale (IC) è stata finora controversa poiché l'en-

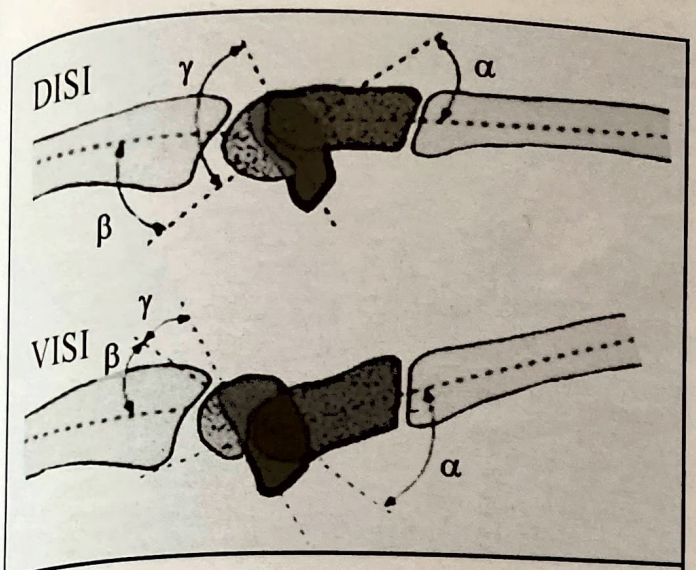

Fig. 1. La classificazione decrittiva delle Instabilità Carpali sec. Linscheid (1972) individua due tipi di malallineamento: la DISI (Instabilità Dorsale del Segmento Intermedio) descrive la estensione del semilunare nei confronti del radio e la sua dislocazione anteriore rispetto al capitato con lo scafoide relativamente flesso e la VISI (Instabilità Volare del Segmento Intermedio) che descrive la flessione del semilunare nei confronti del radio e la sua dislocazione posteriore rispetto al capitato, con lo scafoide più o meno flesso.

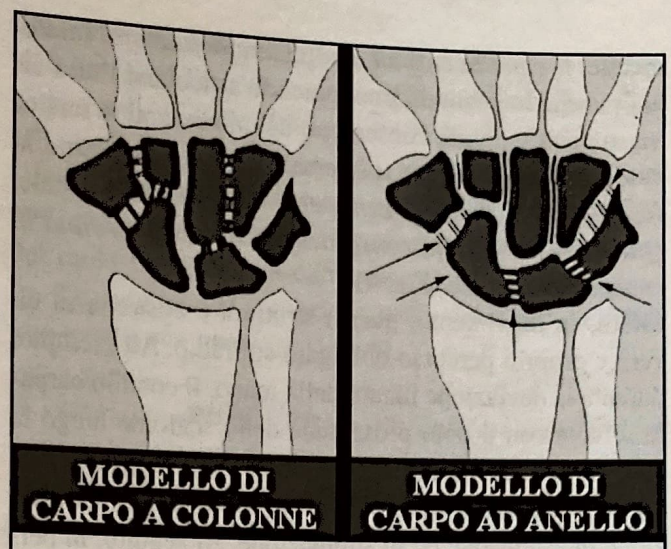

Fig. 2. Il Modello di carpo a Colonne considera il carpo strutturato in tre colonne verticali. Questo modello ha generato la teoria che le instabilità si manifestano in quadri longitudinali. Il Modello di Carpo ad Anello considera, invece, il carpo strutturato come un anello trasversale. L'interruzione dell'anello, ai vari livelli, produrrebbe i diversi tipi di instabilità, anche su piani trasversali.

tità patologica cui si riferisce, *pur indicando inequivocabilmente un fatto meccanico, è sempre stata definita con termini descrittivi*. Esemplare, è la definizione di Dobyns della Mayo Medical School [1-3]: "... la perdita del fisiologico rapporto anatomico o cinematico delle ossa carpali tra di loro o agli elementi appena prossimali o distali al carpo". Questa e altre definizioni si sono basate sullo schema DISI - VISI di Linscheid [4] che *descrive il malallineamento rx-grafico delle ossa carpali* senza, tuttavia, spiegare *quale sia l'alterazioni meccanica fondamentale* (Fig. 1).

La stessa incertezza riguarda anche i principali modelli adottati per spiegare la cinematica delle instabilità: il "modello del carpo a colonna" il "modello del carpo ad anello" e del "carpo a geometria variabile" [5-21] hanno ottenuto una qualche attendibilità clinica; tuttavia, *è rimasta senza risposta la questione di come funziona il carpo e la definizione meccanica dell'IC* (Fig. 2).

Da ciò, per una risposta adeguata, la necessità di ripensare la fisiologia carpale coi concetti della Meccanica Biarticolare Concentrica (MBC) [22 23].

A MECCANICA BIARTICOLARE CONCENTRICA

a cinematica del condilo carpale e l'autoregolazione entrocarpica del capitato

L'intera prima filiera del carpo costituisce il condilo carpale. Questa struttura presenta un aspetto superficiale omogeneo; poiché, il legamento interosseo scafo-luno-piramidale che guarda la radio-carpica è ricoperto da cartilagine che si continua a quella che riveste le tre ossa corrispondenti (Fig. 3). Ciò, consente ampi scorrimenti angolari su due assi. Tuttavia, rispetto ad altre strutture condilari costituite da un unico segmento osseo indefor-

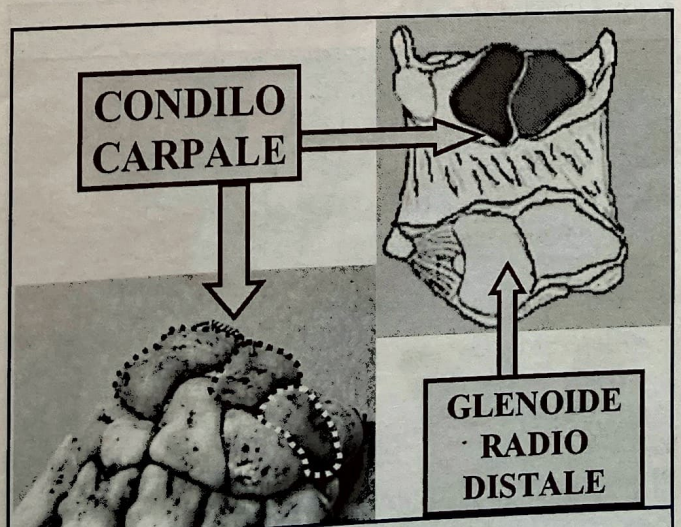

Fig. 3. L'intera prima filiera del carpo costituisce il condilo carpale. Questa struttura presenta un aspetto superficiale omogeneo; poiché, il legamento interosseo scafo-luno-piramidale che guarda la radio-carpica è ricoperto da cartilagine che si continua a quella che riveste le tre ossa corrispondenti.

mabile, *il condilo carpale può essere deformato*. Infatti, le ossa che lo costituiscono, potendo articolarsi l'un l'altra su piani sagittali, consentono dei movimenti di torsione-detorsione sull'asse trasversale utili a modellarne la forma al piano di scorrimento elicoidale del radio distale. *Questa possibilità ha conseguenze di rilievo per tutta la cinematica carpale* (Fig. 4).

Infatti, in movimento, questa struttura è costretta in un vero e proprio percorso obbligato sul radio. Ad esempio, durante la deviazione ulnare della mano, il condilo carpale scivola con il polo prossimale dello scafoide lungo la stiloide radiale. Mentre risale la stiloide, la congruenza ed i vincoli legamentosi obbligano lo scafoide ad una rotazione in estensione ed in supinazione. Al seguito, in perfetta congruenza con il radio, lo scafoide trascina il semilunare ed il piramidale. Le tre ossa pur reciprocamente vincolate dai legamenti interossei, mentre scorrono modificano i reciproci rapporti di posizione, complessivamente in estensione ed in supinazione. *Così il condilo carpale subisce una torsione*. Il punto focale di questa torsione è localizzato in una regione in cui convergono l'asse della radiocarpica e l'asse della mano, quest'ultimo diretto, com'è noto, lungo la direttiva capitato – 3° metacarpale. In questa regione vi è un punto meccanico di riferimento (ideale e virtualmente immobile) *in cui orbita la testa del capitato* e che identifica il *centro di rotazione del carpo. Mantenere questo punto collimato alla testa del capitato, durante ogni possibile grado di movimento, rappresenta lo scopo di tutti questi adattamenti strutturali* (Fig. 5).

Fig. 4. Il condilo carpale può essere deformato. Nel movimento, infatti, questa struttura è costretta in un percorso obbligato che modella la sua forma al piano inclinato ed elicoidale del radio distale.

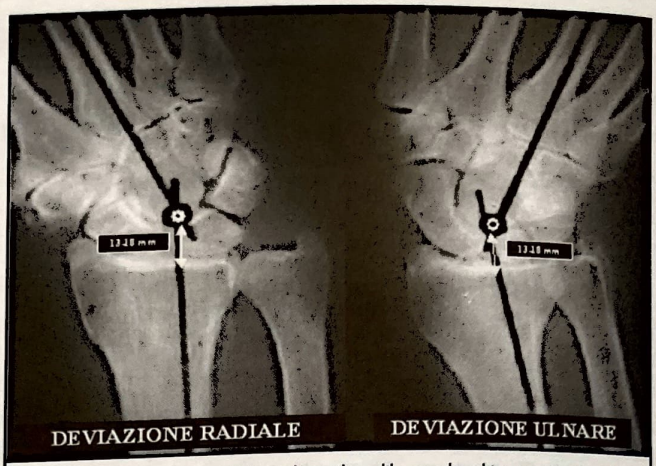

Fig. 5. Nella deviazione radiale e ulnare il condilo carpale subisce una torsione il cui punto focale identifica il centro di rotazione del carpo e in cui convergono l'asse della radiocarpica e l'asse della mano. Mantenere questo punto collimato alla testa del capitato, durante ogni possibile grado di movimento, è la ragione dei suoi adeguamenti strutturali.

Infatti, sempre durante la deviazione ulnare, lo spostamento dello scafoide viene trasmesso al trapezio ed al trapezoide forzandoli in relativa rotazione contro il capitato. In contemporanea, il piramidale agisce sull'uncinato spostandolo in flesso-pronazione, anch'esso contro il capitato Così, il capitato, abbracciato e spinto dallo scafoide e dal trapezio sul versante radiale e dall'uncinato sul versante ulnare *viene direzionato in torsione assiale dalla risultante coppia di forze contrapposte* che lo costringono, infine, a deviare in inclinazione ulnare mentre al disotto della sua testa – *che orbita senza cambiare posizione* – il semilunare scivola al seguito dello scafoide. Alla fine, con il trascinamento del 3° metacarpale da parte del capitato, la deviazione ulnare della mano si conclude. *Tuttavia, la testa del capitato è rimasta sempre perfettamente collimata al centro di rotazione.* Nel passaggio dalla deviazione ulnare a quella radiale questi adattamenti si svolgono al contrario. Analogamente avviene, nella flesso estensione e nel movimento di circumduzione della mano. Nelle sezioni TAC mostrate in Fig. 6 sono schematizzate le suddette azioni sviluppate sul capitato, distalmente a livello del condilo carpale e prossimalmente nella 2° filiera: notasi il centro di rotazione e *la conformazione perfettamente sferica della testa del capitato che nella mediocarpica costituisce una vera e propria enartrosi*. Prossimalmente, invece, il corpo del capitato assume una sezione triangolare adatta a ricevere sollecitazioni contrapposte ai lati e a sostenere, *come una chiave di volta*, l'arco carpale.

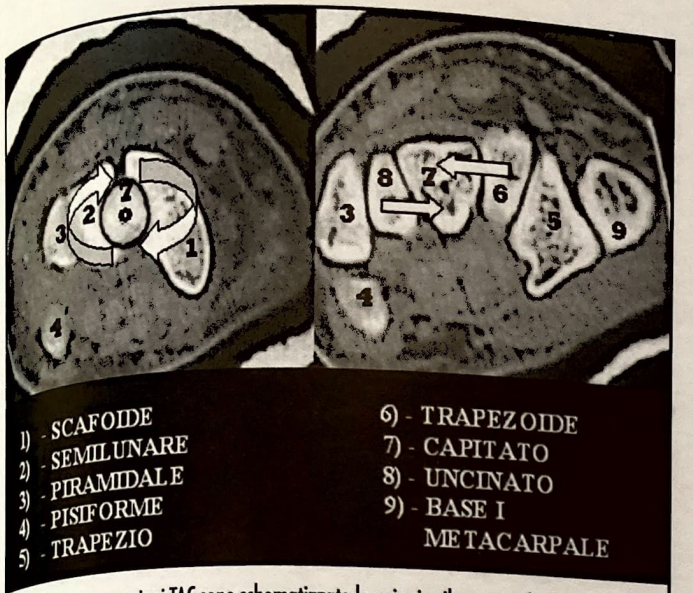

Fig. 6. In queste sezioni TAC sono schematizzate le azioni sviluppate sul capitato, distalmente a livello del condilo carpale e prossimalmente nella 2° filiera: notasi il centro di rotazione e la conformazione perfettamente sferica della testa del capitato che nella mediocarpica costituisce una vera e propria enartrosi. Prossimalmente, invece, il corpo del capitato assume una sezione triangolare adatta a ricevere sollecitazioni contrapposte ai lati e a sostenere, come una chiave di volta, l'arco carpale (sotteso dal complesso PUPT, vedi Figura 9).

In altri termini, il protagonista al centro del carpo (come del resto la mole e la posizione palesano) è il capitato. Nei movimenti, le due filiere autoregolano reciprocamente la propria conformazione in modo tale da mantenere di continuo, la convergenza dell'asse della radio-carpica su quello della mano in un punto che identifica il centro di rotazione e che collima con la testa del capitato. Ciò, in pratica comporta la conservazione della equidistanza della testa del capitato dal radio distale. Da ciò, la ragione dell'invarianza dell'altezza del carpo (Fig. 7).

Quanto sopra corrisponde, in parte, al modello cinematico di Kapandji [24] secondo cui nella mediocarpica gli spostamenti delle due filiere si azzerano vicendevolmente.

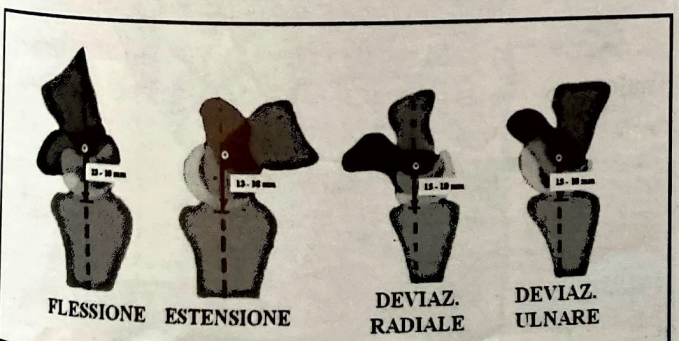

Fig. 7. In questi schemi rx-grafici in LL del carpo, condotti in flesso-estensione ed in deviazione radiale e ulnare, è possibile osservare che l'unico segmento osseo che, virtualmente, mai modifica la sua posizione relativa rispetto la superficie del radio distale è la testa del capitato con il suo centro di rotazione.

Ciò, evidentemente, con lo scopo di mantenere il suddetto status quo. Tuttavia, rispetto questa concezione – che contrappone l'intera 1ª filiera alla 2ª filiera senza spiegare le finalità e il modo con cui lavorano le 8 ossa carpali – con l'idea dell'autoregolazione centrocarpica del capitato, suggerita dalla MBC, è consentita la comprensione del ruolo funzionale di ogni singolo osso ed il rapporto fra l'architettura ed il funzionamento del carpo, in dettaglio e nella sua interezza (Fig. 8).

Il complesso PUPT (Piso-Unco-Palmo-Trasverso del carpo)

La suddetta autoregolazione centrocarpica è dovuta alla perfetta congruenza ossea ed è affidata, principalmente al controllo passivo dei legamenti. Tuttavia, in condizioni di carico, altri dispositivi attivati dai muscoli esercitano il loro controllo attivo. Fra questi, importante è il complesso PUPT che risulta costituito dall'osso pisiforme, con il flessore ulnare del carpo, dall'apofisi uncinata dell'uncinato e dal ligamento trasverso del carpo in seno al quale è attivo il muscolo palmare breve. Questa struttura, come una corda planare chiude volarmente l'arco carpale, disposta in modo tale da poter trasferire le tensioni ed il moto da un versante all'altro del carpo: da scafoide e trapezio, rispettivamente, a pisiforme-piramidale e uncinato e, viceversa. *Principalmente utilizzando il ligamento traverso come una molla laminare a tensione variabile, capace di immagazzinare e trasferire energia meccanica* [23].

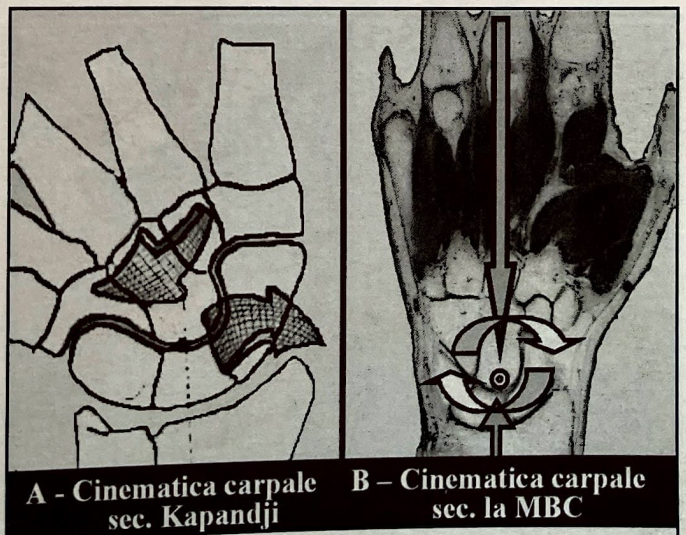

Fig. 8. Il modello di Kapandji che si fonda sulla contrapposizione dell'intera 1° filiera sulla 2° filiera con spostamenti relativi che si annullano nella mediocarpica, spiega poco le finalità e il modo con cui lavorano le 8 ossa carpali. Viceversa, l'idea dell'autoregolazione centrocarpica del capitato, suggerita dalla MBC, ne rende conto.

L'osso pisiforme rappresenta il centro nevralgico del complesso e, quando è messo in tensione dal tendine del flessore ulnare del carpo, dagli ipotenari e dal palmare breve agisce (spinge) direttamente sul piramidale (mediante l'articolazione piso-piramidale) stabilizzando quest'osso e/o coadiuvandolo attivamente nella sua azione derotativa sull'uncinato (che nell'esempio precedente di deviazione ulnare, era già stata avviata passivamente dal trascinamento del condilo carpale su radio). Il muscolo palmare breve, invece, funziona da regolatore della tensione del ligamento trasverso del carpo, principalmente quando scafoide e trapezio trazionano sul lungo braccio di leva dell'apofisi dell'uncinato a favorire ancor meglio la suddetta derotazione di quest'osso (Fig. 9).
Il complesso PUPT, pertanto, coadiuvato dai muscoli intrinseci della mano, è in grado di coattare le altre ossa del carpo attorno al capitato; ciò, principalmente, quando il polso e la mano vengono sottoposti a sforzi in torsione. Un ulteriore meccanismo di stabilizzazione attiva si realizza da parte dei tendini estensori e flessori che ingabbiano il polso.

La Coxa ed il Cotile Manus
I suddetti meccanismi attivi e passivi dell'autoregolazione centrocarpica sono automatici, attivati dalle informazioni in uscita e in entrata che provengono dai recettori propriocettivi locali ampiamente connessi al Sistema Nervoso Centrale. In questa sede, l'elaborazione e la realizzazione degli schemi di movimento è regolata dal presupposto cognitivo che il sistema abbia, al centro del carpo una struttura di riferimento meccanico su cui orientare e calibrare il movimento. E così, infatti, avviene. *Adottando un'efficace analogia, il carpo funziona come una protesi biarticolare di femore, in cui l'articolazione della testina protesica è rappresentata dalla testa del capitato che, su scafoide e semilunare, costituisce una vera e propria enartrosi.*
Questa enartrosi è la "Coxa Manus" che risulta costituita dalla testa del capitato e dal versante mediocarpico del condilo carpale, il cosiddetto "Cotile Manus".Viceversa, il condilo carpale è la struttura di contenimento della coxa manus e, come un menisco, ne garantisce la stabilità meccanica (Fig. 10).

DEFINIZIONE BIOMECCANICA DELL'INSTABILITÀ CARPALE

Il condilo carpale è, pertanto, il custode della stabilità del carpo e ogni sua lesione, quando è capace di indurre la dislocazione del centro di rotazione – ossia, la *divergenza dell'asse meccanico della mano da quello della radio carpica* – produce instabilità meccanica. Ciò comporta che *l'accertamento, comunque dimostrato, di un significativo spostamento della testa del capitato* (c.d. sconnessione della Coxa Manus) *è il dato patognomonico che consente la diagnosi generica che definisce l'IC.*

Fig. 9. Il complesso PUPT chiude volarmente l'arco carpale ed è disposto in modo da trasferire le tensioni ed il moto da un versante all'altro del carpo mediante il ligamento traverso che, come una molla a tensione variabile, coatta le altre ossa del carpo attorno al capitato ed alla sua testa, favorendone la collimazione col centro di rotazione.

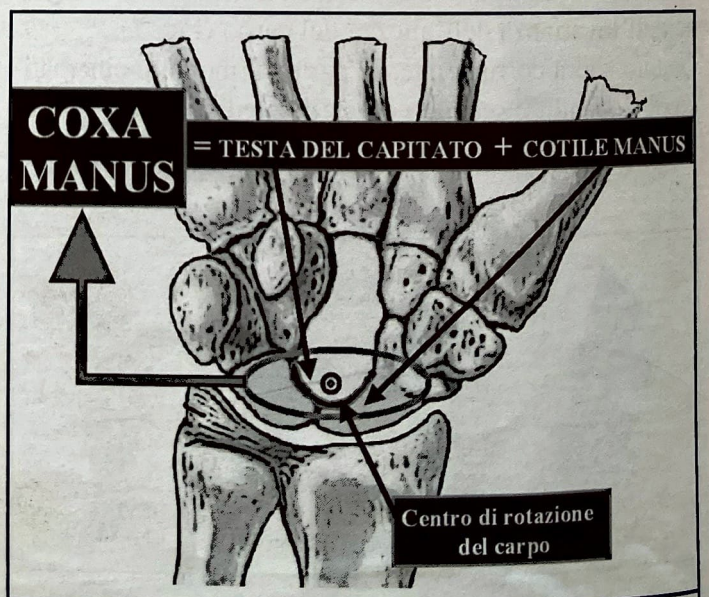

Fig. 10. La "Coxa Manus" è costituita dalla testa del capitato e dal versante mediocarpico del condilo carpale, il cosiddetto "Cotile Manus" che, come un menisco, ne garantisce la stabilità meccanica.

La suddetta definizione è il corrispettivo biomeccanico delle definizioni descrittive di Dobyns e Linscheid. In ogni caso, quando si voglia determinare la posizione del centro di rotazione del carpo: nella proiezione in A-P si può tracciare una retta che tangente alla corticale diafisaria interna del radio, raggiunge la testa del capitato e, poi, misurare la lunghezza del segmento che intercorre fra questa e il radio. Nella proiezione in L- L si può tracciare una retta che tangente alla corticale diafisaria del radio, raggiunge la testa del capitato e, poi, misurare la lunghezza del segmento fra questa e il radio. Normalmente, nei due polsi, questi segmenti sono uguali e simmetrici (in media 13-18 mm) (Fig. 11). La posizione del centro di rotazione del polso patologico può essere considerata indicativa di instabilità se asimmetrica e/o con uno scarto maggiore di 1-1,5 mm, rispetto al polso sano controlaterale.

ESEMPLIFICAZIONE CLINICA DELL'INSTABILITÀ CARPALE

La dislocazione della testa del capitato è sempre verificata nelle più frequenti e conosciute instabilità del carpo: Qualche esempio:

In questo caso di dissociazione scafo-lunare (Fig. 12): nel paziente, la valutazione comparativa del polso dx affetto con il sx sano consente di verificare che, nel polso danneggiato, la testa del capitato si è prossimalizzata di 2 mm. In altro caso di dissociazione luno-piramidale o di medio-carpica (notasi la disgiunzione luno-piramidale) la misurazione sul polso affetto, dimostra che il centro di rotazione è dislocato con prossimalizzazione del capitato di 2 mm (Fig. 13).

Pertanto, questo interessante approccio biomeccanico all'IC non modifica il giudizio ed il merito dei criteri semeiologici generalmente impiegati nella diagnostica di questa patologia. Infatti, sia nelle DISI che nelle VISI la sublussazione del semilunare (segmento intercalato) è

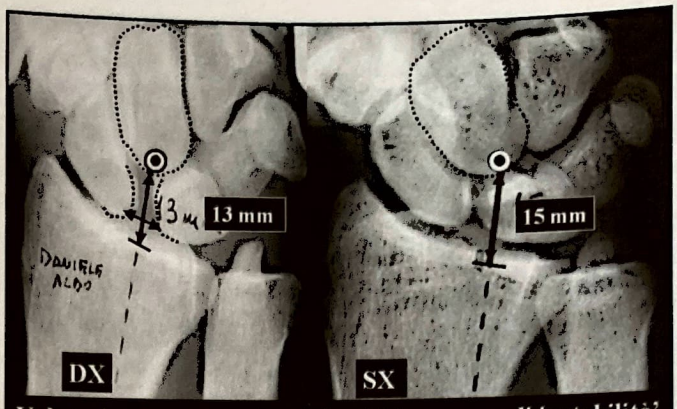

Valutazione comparativa dei polsi in un caso di instabilità' scafo-lunare dinamica. A dx, nel polso affetto, la diastasi scafo-lunare ha comportato la dislocazione del centro di rotazione con prossimalizzazione del capitato di 2 mm.

Fig. 12. Instabilità carpale da dissociazione cronica S-L: nello stesso paziente, la valutazione comparativa delle rx-grafie documenta nel polso affetto la dislocazione del centro di rotazione di –2 mm rispetto al polso sano controlaterale.

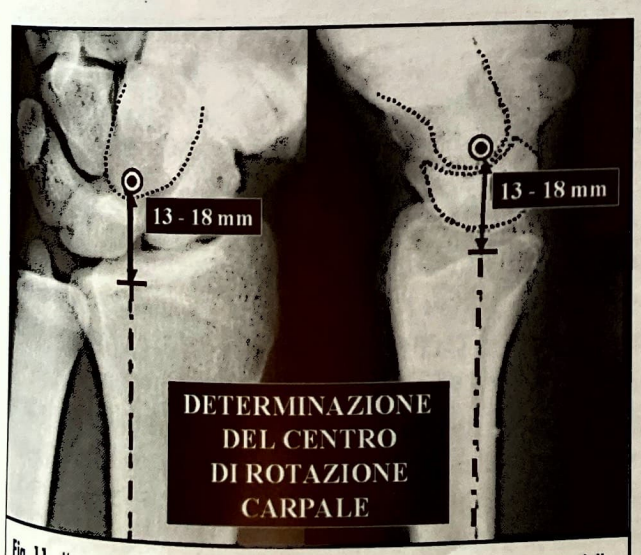

Fig. 11. L'accertamento, comunque dimostrato, di un significativo spostamento della testa del capitato è patognomonico dell'Instabilità Carpale. La posizione del centro di rotazione del polso patologico può essere considerata indicativa di instabilità se asimmetrica e/o con uno scarto maggiore di 1 –1,5 mm, rispetto al polso sano controlaterale.

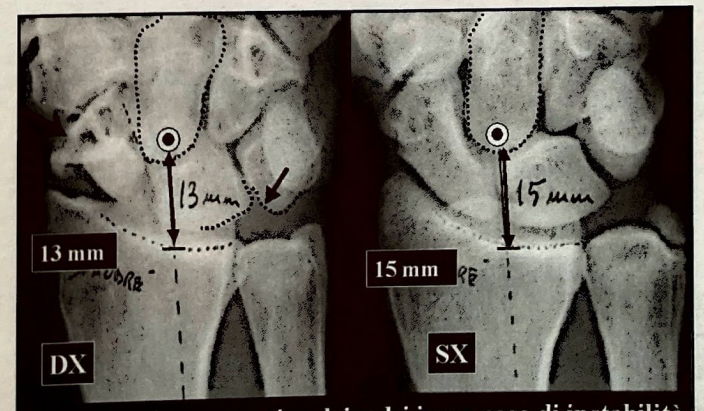

Valutazione comparativa dei polsi in un caso di instabilità di medio-carpica (notasi la disgiunzione luno-piramidale). A dx, nel polso affetto, il centro di rotazione è dislocato con prossimalizzazione del capitato di 2 mm

Fig. 13. Instabilità di medio-carpica con cronica dissociazione luno-piramidale: nello stesso paziente, la valutazione comparativa delle rx-grafie documenta nel polso affetto la dislocazione del centro di rotazione di –2 mm rispetto al polso sano controlaterale.

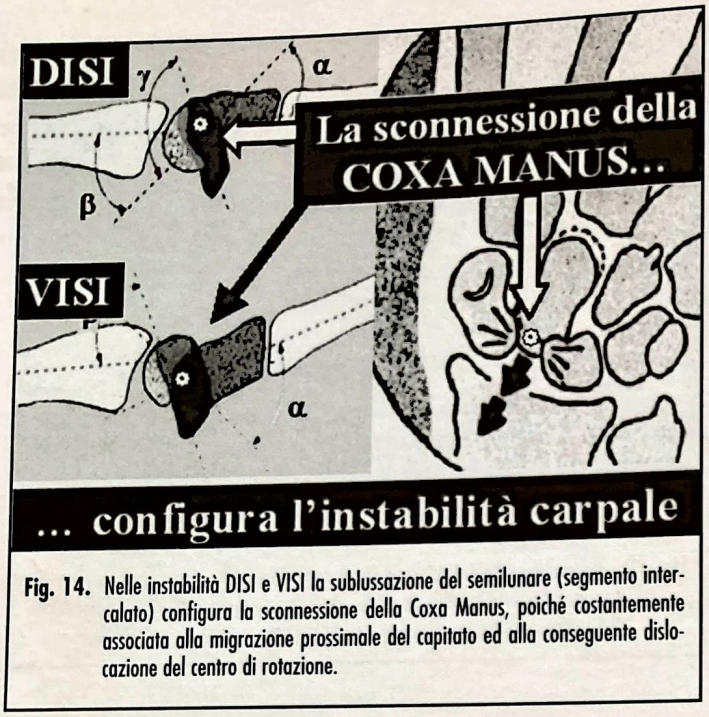

Fig. 14. Nelle instabilità DISI e VISI la sublussazione del semilunare (segmento intercalato) configura la sconnessione della Coxa Manus, poiché costantemente associata alla migrazione prossimale del capitato ed alla conseguente dislocazione del centro di rotazione.

Fig. 16. Esempi rx-grafici di pseudoartrosi dello scafoide in cui l'instabilità è documentata dalla migrazione prossimale del capitato con dislocazione del centro di rotazione.

costantemente associata alla migrazione prossimale del capitato e dislocazione, quindi, del centro di rotazione con sconnessione della Coxa Manus (Fig. 14). Analogamente, nella Instabilità UT (Traslazione Ulnare: rara forma di instabilità da lesione massiva dei legamenti radio-carpali) la testa del capitato risulta dislocata. Così, anche la positività delle manovre del Watson test, del ballottamento piso-piramidale o del cassetto carpale implicano tutte la dislocazione associata della testa del capitato (Fig. 15).

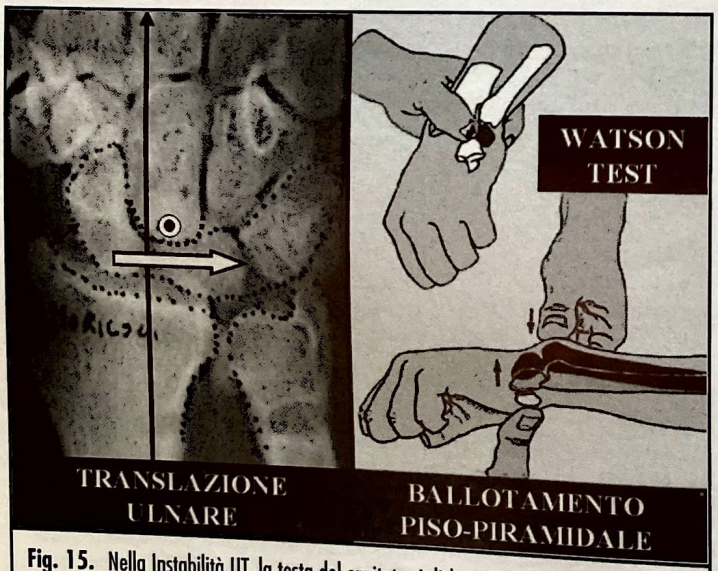

Fig. 15. Nella Instabilità UT, la testa del capitato si disloca ulnarmente. Così, anche la positività dei segni tipici dell'instabilità come il Watson test o il ballottamento piso-piramidale implicano la dislocazione associata della testa del capitato.

Ma un'altra interessante conseguenza di questa prospettiva è il dilatarsi dell'ambito clinico delle instabilità. Poiché, ad esempio, *la pseudoartrosi dello scafoide provocando la sub-lussazione della coxa manus e la conseguente prossimalizzazione del capitato comporta una instabilità*. Ragion per cui, la pseudoatrosi non è sintomatica, in quanto tale, ma lo è in rapporto all'instabilità che produce (Fig. 16). Lo stesso vale per il Morbo di Kienbock, la cui sintomatologia è forse da ricondurre molto di più alla instabilità che si produce con il collasso del semilunare e la conseguente prossimalizzazione del capitato, che non alla osteonecrosi, in quanto tale. Come nel caso illustrato nella Fig. 17, in cui il capitato, rispetto al polso sano controlaterale, si è prossimalizzato di 7 mm. In altri termini, *tutte le patologie del carpo in cui viene a prodursi un qualche collasso carpale (anche le malattie degenerative) devono essere considerate (anche) delle instabilità, con associati sintomi da disfunzione meccanica*; un altro esempio è rappresentato dall'artrosi STT (Scafo-Trapezio-Trapezoidea) in cui è frequente osservare una DISI quale conseguenza della prossimalizzazione del capitato secondaria al blocco artrosico trapezio-scafoideo (Fig. 18).

CONCLUSIONI

Riteniamo che la MBC abbia rifondato la conoscenza

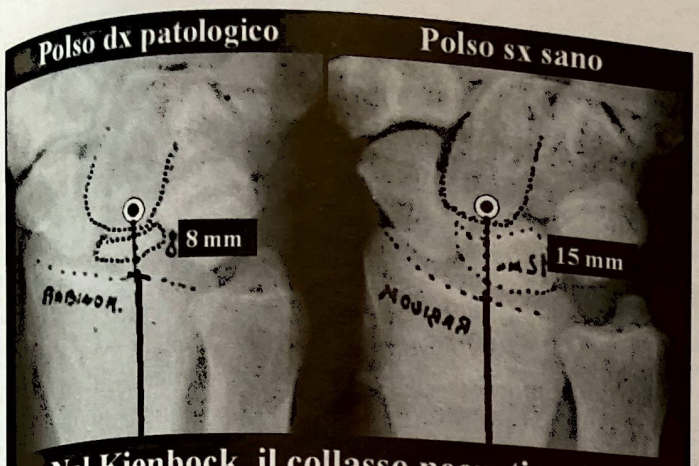

Nel Kienbock il collasso necrotico del semilunare provoca la dislocazione del centro di rotazione generando l'instabilità carpale

Fig. 17. Nel M. di Kienbock il collasso del semilunare e la conseguente prossimalizzazione del capitato comportano l'instabilità carpale. Come nel caso su illustrato in cui, nello stesso paziente, la valutazione comparativa delle rx-grafie documenta nel polso affetto la prossimalizzazione del capitato di –7 mm, rispetto al polso sano controlaterale.

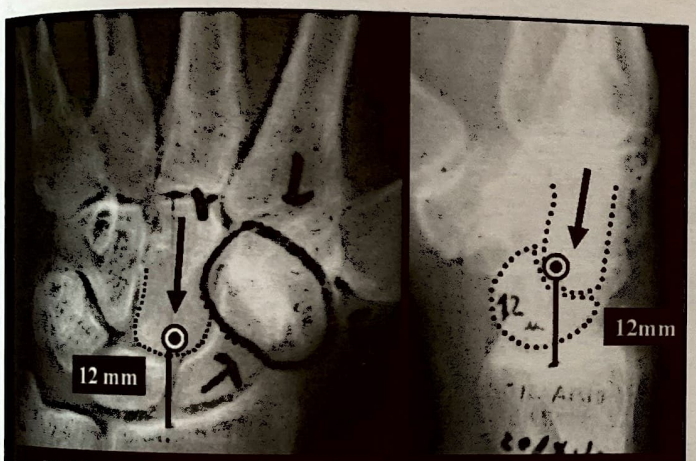

Nell'artrosi STT il capitato forza in DISI il semilunare, provocando la dislocazione del centro di rotazione e di conseguenza l'instabilità carpale

Fig. 18. Anche l'artrosi STT (Scafo-Trapezio-Trapezoidea) comporta l'instabilità carpale in DISI quale conseguenza della prossimalizzazione del capitato secondaria al blocco della trapezio-scafoidea.

della fisiologia del polso con una visione che per la sua elegante semplicità e fattiva corrispondenza possiede innegabili requisiti di verità ed autoevidenza. Fra i vantaggi, vi è la comprensione e definizione meccanica dell'Instabilità Carpale con un criterio clinico semplice e, tuttavia, patognomonico che ha consentito di estendere ad altre patologie del carpo le medesime problematiche patomeccaniche.

Inoltre, con questo nuovo paradigma sono state rimesse in discussione molte soluzioni chirurgiche basate su presistenti modelli biomeccanici, con la progettazione degli interventi della c.d. Chirurgia della Coxa Manus, secondo il concetto che "*la nuova normalità post-chirurgica delle lesioni del polso deve mirare al ripristino delle funzioni meccaniche e comprendere il riposizionamento, anche sostitutivo, del centro di rotazione del carpo*" [25].

BIBLIOGRAFIA

1 Dobyns JH, Linscheid RL, Chao EY, Weber ER, Swanson GE. *Traumatic Instability of the Wrist*. In instructional Course Lecture, The American Academy of Orthopaedic Surgeons. Vol. 24, pp. 182-199. St Louis, C.V. Mosby, 1975.

2 Dobyns JH. *Le instabilità del carpo*. Riv Chir Riab Mano Arto Sup 1993;30(1).

3 Dobyns JH, Berger RA. *Dislocations of the carpus*. In Chapman MW, ed. *Operative orthopaedics*, ed 2, vol 2, Philadelphia: JB Lippincott 1993;1289-1305.

4 Linscheid RL, Dobyns JH, Beabout JW, Bryan RS. *Traumatic Instability of the wrist. Diagnosis, Classification, and Pathomechanics*. J Bone and Joint Surg 1972;54-A:1612-1632.

5 Navarro A. *Anales de Institute de clinica Quirurgica y Cirurgia Esperimental*. Imprenta Artistica de Dornaleche Huos, Montevideo, 1935.

6 Taleisnik J. *The ligaments of the Wrist*. J Hand Surg 1976;1:110-118.

7 Taleisnik J, Watson HK. *Midcarpal instability caused by malunited fractures of the distal radius*. J Hand Surg 1984;9:1350-1357.

8 Taleisnik J. *Current concepts, review of carpal instability*. J Bone Joint Surg 1988;70A:1261-1268.

9 Weber ER. Wrist mechanism and its association with ligamentous instability. In: Lichtman DM. *The wrist and its disorders*. Philadelphia: W.B. Saunders 1988;41-52.

10 Lichtman DM, Schneider JR, Swafford AR, Mack GR. *Ulnar midcarpal instability: clinical and laboratory analysis*. J Hand Surg (Am) 1981;6:515-523.

11 Lichtman DM, Bruckner JD, Culp RWet al. *Palmar midcarpal instabilility: result of surgical reconstruction*. J Hand Surg (Am) 1993;18:307-315.

12 Wright T W, Dobyns JH, Linscheid RL, Macksoud W, Siegert J. *Carpal instability non dissociative*. J Hand Surg (br) 1994;19(6):763-73.

13 Bellinghausen HW, Gilula LA,Young LV, Weeks PM. *Posttraumatic Palmar Carpal Subluxation*. J Bone and Joint Surg Am 1983;65(7):998-1006.

14 Apergis E, Dimitrakopoulos K, Theodoratos G. *Late management of post-traumatic palmar carpal subluxation: a case report*. J Bone Joint Surg Br 1996;78(3):419-21.

15 Brunelli G. *Manuale di Chirurgia della Mano*. Aulo Gaggi ed. 1983, Bologna.

16 Johnson RP, Carrera GF. *Chronic capitolunate instability*. J Bone Joint Surg Am 1986;68:1164-1176.

[17] Louis DS, Hankin FM, Greene TL, et al. *Central carpal instability - capitate lunate instability pattern. Diagnosis by dinamic displacement*. Orthopedics 1984;7:1693-1696.

[18] Mayfield JK, Johnson RP, Kilcoyne RK. *Carpal dislocations, pathomechanism and progressive perilunar instability*. J Hand Surg 1980;5:226-241.

[19] Schernberg F. *Mediocarpal instability*. Ann Chir Main 1984;2:344-348.

[20] Stabler A, Baumeister RG, Szeimies U, Fink U, Berger H. *Rotatory subluxation of the lunate in post-traumatic ulnar carpal translocation*. Skeletal Radiol 1994;23(2):103-6.

[21] Cooney WP, Linscheid RL, Dobyns JH. *The Wrist diagnosis and operative treatment,* Vol. I, 490-500. St. Louis ed. Mosby 1998.

[22] Grippi GM. *Cinematica del condilo carpale con introduzione al Modello Carpale Biarticolare Concentrico*. Riv Chir Mano Arto Sup 1997;34(3):389-401.

[23] Grippi GM. *Biomeccanica del Ligamento Trasverso con riferimento all'Equazione di Stabilità e al Modello Carpale Biarticolare Concentrico*. Riv Chir Riab Mano Arto Sup 1999;36(2).

[24] Kapandij IA. *Fisiologia articolare* (vol. I), Soc. Editrice DEMI, Roma 1974.

[25] Grippi GM. *La Chirurgia della Coxa Manus: ovvero, applicazioni chirurgiche della Meccanica Biarticolare Concentrica ai problemi del polso danneggiato*. GIOT 2002;(Suppl.1):5147-53.